اثرمصرف توأم داروهای لوزارتان و اکتروتید بر مهار تغییرات پوشش گلومرولی در رت‌های دیابتی، نفرکتومی یک طرفه

دکترمجید طوافی[۱] * ، دکتر عبدالرحمن دزفولیان[۲] ، دکتر علیرضا شمس[۳]، پروانه طباطبایی[۴]، اسدالله توکلی[۵]

۱. دکترای بافت شناسی، گروه آناتومی، دانشکده پزشکی، دانشگاه علوم پزشکی خرم آباد.

۲. دکترای بافت شناسی، گروه علوم تشریح، دانشکده پزشکی، دانشگاه علوم پزشکی جندی شاپور اهواز.

۳. دکترای آناتومی، دانشکده پیراپزشکی، دانشگاه علوم پزشکی ایران.

٤. کارشناس آزمایشگاه، دانشگاه علوم پزشکی ایران.

۵. کارشناس ارشد فیزیولوژی، گروه فیزیولوژی، دانشگاه علوم پزشکی خرم آباد.

تاریخ دریافت ۸٤/۵/۲۰، تاریخ پذیرش ۸٤/۷/۲۰

چکیده

مقدمه: در دیابت قندی افزایش آنژیوتانسین ۲ (AgII)، افزایش فاکتور رشد شبه انسولینی ـ۱(IGF-1) و افزایش هورمون رشد موجب القاء ضایعات کلیوی به ویژه تغییر در محتوا ، ضخامت غشاء پایه گلومرولی (GBM) ، افزایش ضخامت واتصال زوائد پایی پودوسیتی می‌گردد. در این تحقیق برای اولین بار ترکیب درمانی داروهای لوزارتان (بلوکه کننده گیرنده نوع یک آنژیوتاتنسین ۲) و اکتروتید (مهار کننده IGF-1 و هورمون رشد) جهت مهار ضایعات پوشش گلومرولی دیابتی به کار رفت.

روش کار: در این بررسی تجربی ۱۵ راس رت نر دو ماهه، نفرکتومی چپ گردیده و به ۵ گروه ۳ تایی تقسیم شدند. هفت روز بعد با تزریق زیر جلدی آلوکسان(۱۲۰ میلی‌گرم برکیلوگرم زیرجلدی)در گروه های دوم ، سوم، چهارم و پنجم دیابت، القاء گردید. ۵ روز بعد از القاء دیابت، گروه سوم لوزارتان (۵ میلی‌گرم برکیلوگرم) از راه دهان وگروه چهارم اکتروتید(۱۰میکروگرم در روز) به صورت زیر پوستی و گروه پنجم هردو دارو را با دزهای گفته شده به مدت هشت هفته دریافت کردند. گروه دوم دیابتی بدون درمان در نظر گرفته شد. سپس کلیه تمام حیوانات گروه‌ها با روش پرفیوژن ثابت گردید. قطعات یک میلی متری کورتکس بعد از ثبوت ثانویه با تتروکسید اسمیم جهت قالب گیری در رزین TAAB812 پردازش گردید. برش‌های نازک(۶۰۰ نانومتری) تهیه و با میکروسکوپ الکترونی انتقالی مورد بررسی کیفی قرار گرفت.

نتایج: لوزارتان از اتصال زوائد پایی و پهن شدن آنها جلوگیری و لی در مواردی نتوانسته بود حالت سه لایه ای GBM را حفظ نماید. اکتروتید در مهار اتصال زوائد پایی چندان مؤثر نبوده و تاثیری در جلوگیری ازدست رفتن حالت سه لایه ای GBM نداشت. مصرف توأم هر دودارو اتصال و پهن شدن زوائد پایی را مهار و ساختار GBM را حفظ نمود، ولی در موارد معدودی تیغه شفاف مجاور اندوتلیوم دیده نشد.

نتیجه گیری: اکتروتید تأثیر چندانی بر مهار ضایعات پوشش گلومرولی نداشت. هر چند لوزارتان توانست تا حد خوبی از تغییرات فرا ساختاری پوشش گلومرولی جلوگیری نماید، ولی مصرف توأم هردو دارو در اکثر موارد و در مقایسه با لوزارتان، ضایعات دیابتی پوشش گلومرولی را بهتر مهار نمود.

واژگان کلیدی : لوزارتان، اکتروتید، غشاء پایه گلومرولی، اتصال زوائد پودوسیتی، مطالعه فراساختاری، دیابت.

***نویسنده مسئول:** خرم آباد، دانشکده پزشکی،گروه بافت شناسی

E mai: mtavafi@yahoo.com

مقدمه

حدود ٤٠ درصد افرادی که به مرحله نهایی بیماری کلیوی رسیده اند به علت نفروپاتی دیابتی بوده است. مرحله نهایی بیماری کلیوی به عنوان هفتمین عامل مرگ و میر به حساب می‌آید و در این مرحله بیمار مجبور به دیالیز و یا پیوند کلیه می‌باشد(١).

تئوری‌های متفاوتی در مورد پاتوژنز نفروپاتی دیابتی ارائه شده است که به چهارتئوری آن که روش درمان دارویی بر اساس آنها انتخاب شده اند به طور خلاصه اشاره می‌شود.

تئوری آنژیوتانسین٢(AgII) : بر اساس این تئوری هیپرگلیسمی باعث افزایش فعالیت سیستم رنین آنژیوتانسین داخل کلیوی می‌شود. این سیستم جدای از سیستم رنین آنژیوتانسین سیتمیک می‌باشد. افزایش AgII داخل کلیوی با تاثیر بر گیرنده‌های نوع یک AgII واقع بر سلول‌های متفاوت کلیوی و القاء ساخت کموکاین‌های متفاوت موجب ایجاد ضایعات گلومرولی کلیوی به ویژه تغییر در محتوا و ضخامت غشاءپایه گلومرولی(GBM[1]) و نیز افزایش ضخامت واتصال زوائد پایی پودوسیتی می‌گردد(٤-٢). AgII افزایش یافته موضعی در کلیه دیابتی مکانیسم‌هایی را به راه می‌اندازد که نتیجه آنها تکثیر سلولی، افزایش تولید ماتریکس، مهار تخریب ماتریکس و تنظیم افزایشی مهارکننده‌های پروتئینازهای ماتریکس می‌باشد.

تئوری فاکتور رشد شبه انسولینی–١(IGF-1[2]) : در دیابت، سطح IGF-1 کلیوی بر خلاف IGF-1 سرمی بالاست که بر اثر تولید موضعی درون کلیه می‌باشد(٥). این فاکتور میتوژن بوده(٦)، دارای توانایی تحریک تولید ماتریکس (لامی نین–فیبرونکتین–پروتئوگلیکان‌ها و کلاژن نوع ۴) توسط سلول‌های مزانژال و قادر به مهار فعالیت متالوپروتئینازها ست که در نتیجه باعث تجمع ماتریکس می‌گردد (٧).

تئوری افزایش هورمون رشد: در افراد دیابتی نوع یک هورمون رشد پلاسمایی بالا می‌باشد ، هرچند گفته می شود هورمون رشد اثر خود را به واسطه IGF-1 نشان می دهد ولی شواهد، اثر مستقیم هورمون رشد را بر پاتوژنز اسکلرز گلومرولی بطور مستقل از IGF-1 نشان می دهد(٧، ٨).

تئوری همودینامیک : بر اساس این تئوری افزایش فشار خون مویرگی در گلومرول‌های کلیه دیابتی موجب القاء تولید سیتوکاین‌هایی چون TGF-B شده که به ضایعه گلومرولی منجر می‌گردد (٩، ١٠).

مطالعات قبلی با استفاده از داروهای مهار کننده AgII و یا اکتروتید در مطالعات نفروپاتی دیابتی، بیشتر بررسی‌های ارولوژیک و یا سرولوژیک بوده که اساس آنها بررسی میزان قند خون ، میزان دفع پروتئین در ادرار و میزان کراتی نین درخون و ادرار بوده است(١٥-١١). مطالعات فراساختاری با کاربرد لوزارتان (مهار کننده گیرنده نوع یک AgII) توانسته است ازپیشرفت افزایش ضخامت غشاء پایه گلومرولی و گسترش مزانژیوم درکلیه دیابتی بکاهد(١٦، ١٧). کاربرد والزارتان (مشابه لوزارتان) توسط میفساد و لوزارتان توسط ساساکی نشان داده است که مهار کننده‌های گیرنده نوع یک AgII زایل شدن پایک‌های پودوسیتی وپهن شدن آنها را کاهش داده و از کاهش تعداد شکاف‌های تصفیه‌ای بر ١٠٠ میکرون از غشای پایه گلومرولی می‌کاهد(١٨، ١٩)، ولی برای مهار ضایعات فراساختاری ضایعات گلومرولی در کلیه دیابتی کافی نیست. در مورد اثر اکتروتید بر مهار تغییرات پوشش گلومرولی در دیابت، مطالعه فراساختاری صورت

1- Glumerular basal membrane.
2 - Insulin – like grouth factor.

نگرفته است. با توجه به این که گلومرولوپاتی دیابتی حاصل عمل فاکتورهای متعددی در دیابت می‌باشد، درمان‌های دارویی با کاربرد یک دارو نتوانسته‌اند به طور مناسبی از پیشرفت ضایعات گلومرولی دیابتی جلوگیری نمایند. در این بررسی برای اولین بارجهت مهار ضایعات فراساختاری پوشش گلومرولی در دیابت برای مهار AgII و مهار افزایش فشارخون گلومرولی از لوزارتان (مهار کننده گیرنده نوع یک AgII) و برای مهار افزایش IGF-1 ، مهار افزایش هورمون رشد و مهارهورمون گلوکاگون از اکتروتید (مشابه سوماتوستانین) به صورت توأم استفاده گردید. هیچ گونه بررسی (سرولوژیک ، ارولوژیک و...) با استفاده از این ترکیب دارویی در بهبود پروتئینوری و یا مهار پیشرفت ضایعات گلومرولی صورت نگرفته است و نیز برای اولین بار است که در این مطالعات مرفولوژی سه لایه GBM و تغییرات آن بدنبال دیابت و درمان پیشگیری کننده مورد بررسی قرار می گیرد.

روش کار

دراین بررسی تجربی تعداد ۱۵ راس رت نر از نژاد اسپراگ داولی[1] با سن دو ماهه با وزن ۱۰ ±۱۸۰ گرم انتخاب شدند. به دلیل اینکه ضایعات کلیوی دیابت، دیررس هستند برای تسریع شروع ضایعات کلیوی و به دست آوردن ضایعات شدیدتر، سریع‌تر و مشخص و خصوصاً تسریع اسکلرز گلومرولی تمامی رت‌ها تحت جراحی نفرکتومی یک طرفه چپ قرار گرفتند(۱۰، ۱۶). حیوانات به ۵ گروه ۳ رأسی تقسیم شدند(۲۰، ۲۱). گروه یک به عنوان گروه کنترل (غیر دیابتی) قرار داده شد. یک هفته بعد از جراحی در حیوانات گروه‌های دوم، سوم، چهارم و پنجم بعد از گرسنگی شبانه(۱۵، ۲۲) با تزریق زیر جلدی آلوکسان تتراهیدرات با دز ۱۲۰ میلی گرم بر کیلوگرم (محلول در آب مقطر) در ناحیه پشت گردن، دیابت القاء گردید(۲۳). پنج روز بعد از تزریق آلوکسان از سینوس پشت چشم خون‌گیری و آزمایش قند خون به عمل آمد(۲۳،۲۲). قند خون حیوانات مورد نظر بین ۲۲۰ - ٤٥٠ میلی گرم بر دسی لیتر بود و تمامی افراد گروه‌های دوم، سوم، چهارم و پنجم دیابتی به حساب آمدند(۲۳،۱٦). پنج روز بعد از القاء دیابت درمان دارویی حیوانات در گروه سوم ،چهارم و پنجم آغاز گردید(۲۲). گروه دوم به عنوان گروه دیابتی بدون درمان در نظر گرفته شد. داروی لوزارتان (شرکت سیپلا[2]) محلول در آب روزی یک بار با دوز ۵ میلی گرم بر کیلوگرم به طریقه دهانی(۲٥،۲٤) به حیوانات گروه سوم و پنجم و اکتروتید (شرکت نوارتیس[3]) روزانه، روزی دو بار (صبح و عصر) هر بار ۵ میکروگرم به صورت زیر جلدی به حیوانات گروه چهارم و پنجم به مدت هشت هفته تزریق شد(۲۷،۲٦،۲۲). حیوانات در شرایط تاریکی- روشنایی ۱۲-۱۲ ساعت ، دمای ۳ ±۲۱ درجه سانتی گراد ، رطوبت محل نگهداری ۱۰±۵۵ درصد قرار داشتند و آب و غذای فراوان در تمام مدت تحقیق در اختیار حیوانات قرار داشت. هر روز صبح و عصر بستر حیوانات تعویض می شد و در طول تحقیق هیچ گونه انسولینی به کار برده نشد. بعد از هشت هفته درمان داروئی، کلیه تمام حیوانات در گروه‌های متفاوت به روش پرفیوژن ثابت گردید. در این روش ابتدا حیوان با تزریق نسدونال (۵۰ میلی گرم بر کیلوگرم) بیهوش و بعد از باز کردن قفسه سینه از طریق بطن چپ ۱ دقیقه سرم فیزیولوژی و سپس ۳ دقیقه فیکساتیو ۲/۵ درصد

1 - Sprague Dawley.

2 - Cipla.
3 -Novartis.

گلوتارآلدئید – ٤ درصد پارافرمالدئید دربافر فسفات سورنسون(Ph = ٧/٤، ٠/١ مولار) تزریق می‌شد. در شروع تزریق جهت خروج خون حیوان دهلیز راست پاره می شد(٢٩،٢٨). هم زمان کپسول کلیه برداشته و قطره قطره فیکساتیو روی آن ریخته می‌شد. با بریدن عناصر ناف کلیه، کلیه سریعاً جدا و به ظرف محتوی فیکساتیو منتقل می شد. بعد از ١٠ دقیقه درون ظرف پتری محتوی فیکساتیو به وسیله تیغ تیزی کلیه به اسلایس‌های به ضخامت حدود یک میلی متر بریده و قسمت‌های مدولا با توجه به رنگ آن جدا و خارج می‌گردید. از ناحیه میانی کورتکس قطعاتی به ابعاد تقریباً یک میلی‌متر جدا و به داخل ظرف فیکساتیو بر گردانده شدند و حداقل ١٢ ساعت قطعات یک میلی‌متری در فیکساتیو ماندند(٣١-٢٩). رزین TAAB812 با سختی متوسط با فرمول ترکیبی TAAB Resin 812 ٤٨ گرم ، DDSA EM Grade ١٩ گرم ،MNA EM Grade ٣٣ گرم، DMP-30 ٢ گرم تهیه گردید.

قطعات یک میلیمتری کورتکس به نحو زیر مورد پردازش قرار گرفتند:

الف- سه بار شستشو در بافر فسفات ٠/١ مولار ٧/٤= Ph و هر بار به مدت ١٥ دقیقه

ب – محلول ١ درصد تتروکسید اسمیم در بافر فسفات ٠/١مولار به مدت ٢ ساعت در محل تاریک

ج – شستشو در آب مقطر دیونیزه سه بار و هر با به مدت ١٥ دقیقه

د – آبگیری با استون EM شامل استون ٢٥ درصد ١٥ دقیقه، استون ٥٠ درصد ١٥ دقیقه ، استون ٧٥ درصد ١٥ دقیقه، استون ١٠٠درصد ١٥ دقیقه (سه بار).

ه- نفوذ دادن رزین به داخل بافت شامل مخلوط ٢٥ درصد رزین در استون EM یک ساعت، مخلوط ٥٠ درصد رزین در استون EM یکساعت ، مخلوط ٧٥ درصد رزین در استون EM یک ساعت، مخلوط رزین ١٠٠ درصد در دمای اتاق ١٠ ساعت(تمام شب)، قالب گیری با رزین ١٠٠ درصد در قالب سیلیکونی وقرار دادن در دمای ٦٠ درجه سانتی گراد به مدت ١٢ ساعت.

سپس بلوک‌های سخت شده رزین که محتوی نمونه بودند از قالب لاتکسی جدا شدند(٣٢). بعد از تریم کردن بلوک‌ها ابتدا به کمک الترامیکروتوم(مدل لایکا) برش‌های نیمه نازک تهیه و با تولوئیدین بلو رنگ آمیزی می‌شد. چنانچه در آن برش گلومرول دیده می‌شد از آن ناحیه برش‌های نازک طلایی (ضخامت حدود ٦٠٠ نانومتر) تهیه می‌گردید. برش‌ها برروی گرید مسی ٢٠٠ مش منتقل و با استات یورانیل ١ درصد وسیترات سرب رنگ آمیزی شدند(٣٣،٢٠). سپس گریدهای حاوی نمونه با میکروسکوپ الکترونی LEO 906 آلمانی مورد بررسی قرار گرفت. در بزرگنمایی‌های ٢٠٠٠ تا ٢٧٠٠٠ برابر، از نواحی متفاوت هرگلومرول (واجد پوشش گلومرولی)تصویر به طریقه کامپیوتری ذخیره گردید. از هر گروه ٢٠-١٥ تصویر تهیه گردید برای مقایسه بین گروه‌ها اکثر تصاویر در بزرگنمایی ٧٧٥٠ تهیه گردید و با توجه به تفاوت ساختاری پوشش گلومرولی در ناحیه مجاور مزانژیوم و ناحیه مجاور لومن مویرگی، نواحی از پوشش گلومرولی مورد بررسی و عکس‌برداری قرار گرفت که حفره مویرگی در مجاورپوشش گلومرولی دیده شود. تصاویر به طور کیفی از نظر پهنای زوائد پایی پودوسیت‌ها، برهنگی GBM ، متصل شدن زوائد پودوسیتی، ضخامت GBM و مرفولوژی سه لایه ای GBM در گروه‌های متفاوت مورد بررسی کیفی قرار گرفتند.

نتایج

دربررسی میکروگراف‌های الکترونی گروه اول (کنترل) تغییرات مشخص و بارزی مشاهده نگردید. زوائد پایی پودوسیت‌ها با هم دیگر اتصالی نداشتند و جدا شدگی زوائد پایی[1] از GBM دیده نشد. بین شکاف‌های تصفیه‌ای[2]، انسدادی مشاهده نگردید. GBM در گروه کنترل حالت سه لایه ای طبیعی را دارا بود، به طوری که تیغه متراکم در وسط و در طرفین آن تیغه شفاف بوضوح دیده می‌شد(شکل۱). در بررسی میکروگراف‌های الکترونی گروه دوم (دیابتی بدون درمان) اتصال زوائد پایی پودوسیت‌ها مشهود بوده و پهن شدن زوائد پایی و کاهش فضای زیر اپی تلیال و نزدیک‌تر شدن زوائد اولیه پودوسیتی به GBM به وضوح دیده می‌شد. به علاوه ازبین رفتن مرفولوژی سه لایه‌ای GBM مشخص بود(شکل ۲). در بررسی میکروگراف‌های الکترونی گروه سوم اتصال زوائد پایی پودوسیت‌ها دیده نمی‌شد ولی زوائد دارای پهنای بسیار متفاوتی با یکدیگر بودند. زوائد اولیه پودوسیتی بلند و فضای زیر اپی تلیال وسیع بود ولی در بعضی موارد برهنگی GBM دیده می‌شد. مرفولوژی سه لایه ای GBM در اکثر تصاویر طبیعی بود یعنی هر سه لایه آن دیده می‌شد(شکل ۳). در بعضی تصاویر گروه سوم مرفولوژی GBM سه لایه‌ای نبود اما انسدادی در شکاف‌های تصفیه‌ای دیده نمی‌شد. در بررسی میکروگراف‌های الکترونی گروه چهارم به نظر می‌رسید که زوائد پایی پودوسیتی نسبت به حالت نرمال پهن‌تر می‌باشد، اتصال زوائد کم و بیش دیده می‌شوند و فضای زیر اپی تلیال کاهش یافته است. GBM حالت سه لایه ای نرمال را نداشت و به صورت یک لایه یک رنگ تقریباً هموژن و نیمه شفاف دیده می‌شد که در نواحی متفاوت آن انباشت‌های الکترون دنس با اندازه‌های متفاوت یافت می‌شد (شکل۴). در بررسی میکروگراف‌های الکترونی گروه پنجم اتصال زوائد پایی دیده نمی‌شد و پهنای زوائد پایی تا حدودی تفاوت داشتند. شکاف‌های تصفیه‌ای واضح و فاقد انسداد بودند. GBM ساختار سه لایه ای خود را در اکثر موارد حفظ کرده بود(شکل ۵) و به ندرت در بعضی مناطق تیغه شفاف مجاور اندوتلیوم دیده نمی‌شد.

بحث

مقایسه گروه کنترل (غیر دیابتی) و گروه دوم (دیابتی بدون درمان) نشان می دهد که دیابت موجب شده است تعداد زیادی از زوائد پایی پودوسیت‌ها در نواحی متفاوت گلومرولی پهن شده و یا با یکدیگر متصل گردند که این دو عامل خود موجب کاهش فضای زیر اپی تلیال (فضای بین زوائد اولیه و یا در مواردی تنه پودوسیت و GBM) شده است. علت پهن شدگی زوائد پایی بزرگ شدن مویرگ گلومرولی است که به دلیل اتصال زائده پایی به GBM افزایش رشد مویرگی موجب پهن شدن زائده پایی می‌گردد(۲۹). اتصال زوائد، ناشی از تغییرات بارمنفی در غشاء زوائد پایی (گلیکوکالیکس ناحیه) در ناحیه دیافراگم بوده به طوری که کاهش پروتئین‌های با بار منفی و بروز پروتئین‌های دیگر می‌تواند به اتصال زوائد(انسداد ظاهری فیزیکی شکاف تصفیه ای) در ناحیه دیافراگم منجر گردد(۲، ۳٤). ولی تا کنون فرا ساختار ناحیه اتصال زوائد پایی در بیماری‌های متفاوت از نظر منافذ و یا نفوذپذیری مطالعه نشده است که مشخص گردد اتصال زوائد تا چه اندازه می‌تواند برنفوذپذیری GBM و میزان فیلترای گلومرولی تأثیر گذار باشد.

1 - Pedicle detachment.
2 - Filtration Slits.

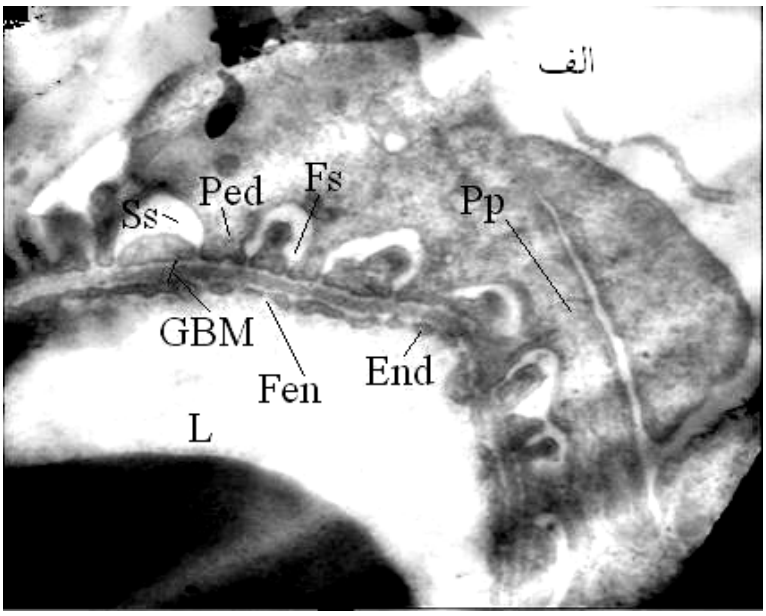

شکل ۱. میکروگراف الکترونی از گروه کنترل . اتصال زوائد پایی و یا برهنگی GBM دیده نمی شود وشکاف‌های تصفیه‌ای انسدادی را نشان نمی‌دهند. پهن شدگی زوائد و تنگی فضای زیر اپیتلیال دیده نمی شود و GBM حالت سه لایه ای طبیعی را داراست (بزرگنمایی ۷۷۵۰). (حفره مویرگی:L ، غشاءپایه گلومرولی:GBM، زائده پایی:Ped، زائده اولیه پودوسیت:Pp ، شکاف تصفیه ای :Fs، اندوتلیوم:End، منفذسلول اندوتلیال:Fen، فضای زیر اپی تلیال:Ss)

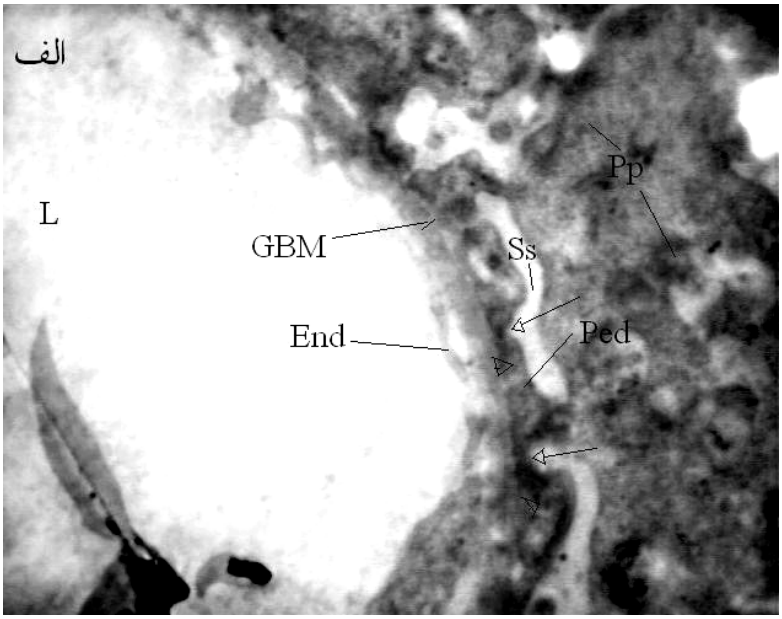

شکل ۲. میکروگراف الکترونی گروه دوم (دیابتی بدون درمان). اتصال زوائد پایی پودوسیت‌ها (فلش) و پهن شدن زوائد پایی (سر فلش) و کاهش وتنگی فضای زیر اپی تلیال و ازبین رفتن مرفولوژی سه لایه ای GBM دیده می شود (بزرگنمایی ۷۷۵۰). (حفره مویرگی:L ، غشاءپایه گلومرولی:GBM، زائده پایی:Ped، زائده اولیه پودوسیت:Pp ، اندوتلیوم:End ، فضای زیر اپی تلیال:Ss)

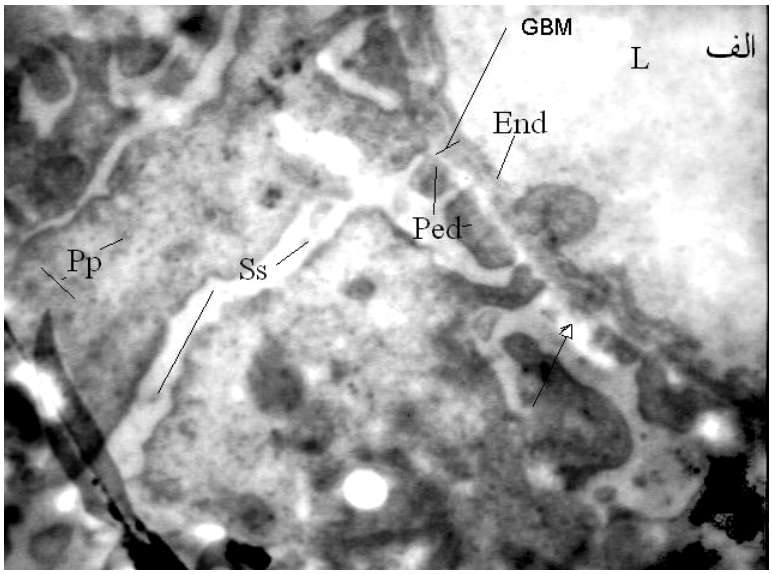

شکل ۳ . میکروگراف الکترونی گروه سوم (دیابتی درمان با لوزارتان). اتصال زوائد پایی پودوسیت‌ها دیده نمی‌شود و لـی زوائـد پـایی دارای پهنای متفاوتی با یکدیگر می‌باشند و در بعضی موارد برهنگی GBM (فلش) دیده می‌شود. فضای زیـر اپـی تلیـال وسـیع و طبیعـی اسـت. مرفولوژی سه لایه ای GBM در اکثر تصاویر این گروه طبیعی است(بزرگنمایی ۷۷۵۰). (حفره مویرگی: L ، غشاءپایه گلـومرولی:GBM، زائده پایی:Ped، زائده اولیه پودوسیت:Pp، اندوتلیوم:End، فضای زیر اپی تلیال:Ss)

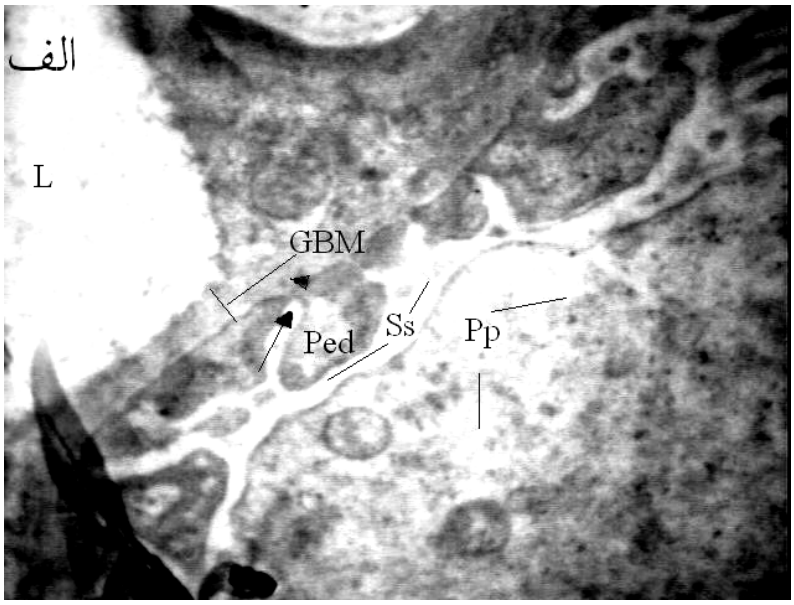

شکل ۴ . میکروگراف الکترونی از گروه چهارم (دی‌ابت درمان با اکتروتید). زوائد پایی پودوسیتی نسبت به حالت نرمال پهـن تـر بـوده نیـز اتصال زوائد پایی (فلش) دیده می‌شود ، فضای زیر اپی تلیال تنگ و کاهش یافته است. GBM فاقد ساختار سه لایه بـوده کـه در نـواحی متفاوت آن انباشت های الکترون دنس (سرفلش) یافت می شود (بزرگنمایی ۷۷۵۰). (حفره مویرگی:L ، غشاءپایه گلومرولی:GBM، زائـده پایی:Ped، زائده اولیه پودوسیت:Pp ، فضای زیر اپی تلیال:Ss)

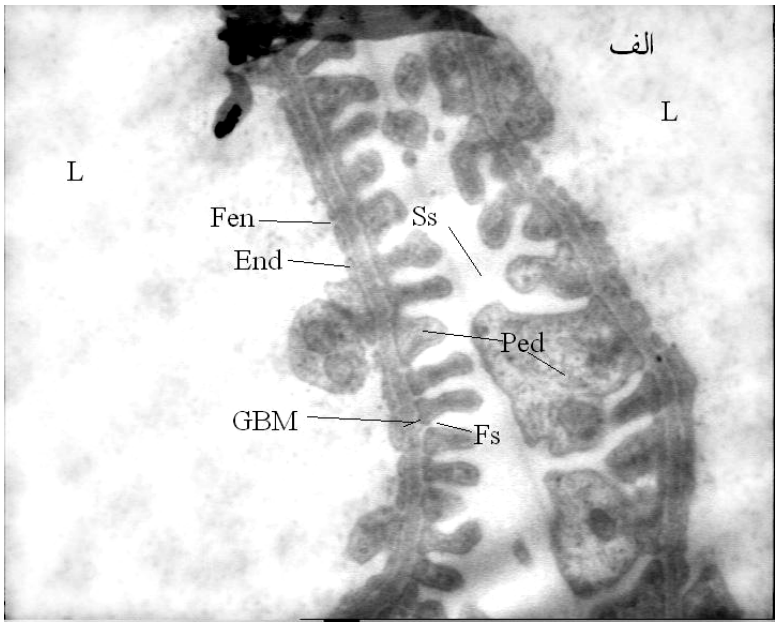

شکل ۵. میکروگراف الکترونی گروه پنجم (دیابتی درمان با لوزارتان و اکتروتید). اتصال زوائد دیده نمی‌شود. شکاف‌های تصفیه‌ای فاقد انسداد وفضای زیر اپی تلیال طبیعی است. پهنای زوائد پایی تا حدودی تفاوت دارند.GBM ساختار سه لایه و طبیعی را داراست و منافذ سلول‌های اندوتلیال بوضوح دیده می‌شوند (بزرگنمایی۷۷۵۰) . (حفره مویرگی:L ، غشاءپایه گلومرولی:GBM ، زائده پایی:Ped، شکاف تصفیه‌ای:Fs،اندوتلیوم:End، منفذسلول اندوتلیال:Fen، فضای زیر اپی تلیال:Ss)

اما مطالعات ایمونوهیستوشیمی میکروسکوپ الکترونی[1] تغییرات میزان گلیکوپروتین‌های ناحیه دیافراگم در محل اتصال زوائد و مجاور آن را نشان داده اند(۳۵،۲). از این گلیکوپروتئین‌ها می‌توان به کاهش پروتئین نفرین اشاره نمود که به دنبال افزایش AgII صورت می‌گیرد(۳۶). از آنجا که نفرین از پروتئین‌های مهم در حفظ ساختار دیافراگم می‌باشد کاهش آن بایستی دیافراگم را سست نماید. بنابر این شاید در اتصال زوائد پودوسیتی علاوه بر کاهش بار منفی بروز مولکول‌های چسبان نیز موثر باشد. هر چند که مطالعه‌ای بر بروز و میزان این مولکول‌ها و میزان پودوکالکسین و پودواندین در زوائد پایی پودوسیتی کلیه دیابتی صورت نگرفته است.

مصرف لوزارتان توانسته است از اتصال زوائد پایی پودوسیت‌ها در کلیه دیابتی جلوگیری نماید. هرچند از نظر ظاهری پهنای زوائد متفاوت است ولی فضای زیر اپی تلیال وسیع و زوائد اولیه بلند، در گروه درمان با لوزارتان دیده می‌شود. می‌توان چنین گفت که AgII عاملی در القاء اتصال بین زوائد پایی در پودوسیت های کلیه دیابتی است و لوزارتان در این مطالعه توانسته است اتصال زوائد را مهار نماید. به نظر میرسد AgII در پودوسیت دیابتی مکانیسم‌هایی را به راه می اندازد که حاصل آن اتصال زوائد پایی در ناحیه دیافراگم است که شایدAgII با القاء تولید مولکول‌های چسبان و کاهش میزان بار منفی ناحیه دیافراگم تاثیر می‌گذارد که نیاز به بررسی نوینی دارد. در گروه درمانی با لوزارتان در تصاویر متفاوت در چند مورد برهنگی GBM دیده شد. برهنگی GBM ، حاصل

1-Immunohistochemical Electron microscope study.

اختلال در اتصال اینتگری‌ها و دیستروگلیکان‌های غشاء پودوسیت و GBM و نیز تغییراتی در ترکیبات GBM است(۷، ۳۷). گفته می‌شود AgII موجب زایل شدن زوائد پایی از GBM می‌شود که می‌تواند حاصل اثر AgII بر تغییرات میزان ترکیبات GBM چون کاهش لامی نین در دراز مدت باشد(۷، ۳۶). در گروه درمانی با اکتروتید اتصال زوائد و نیز پهن شدگی زوائد مشاهده گردید ولی شدت آن از گروه دوم کمتر بود. این نتیجه بیان‌گر این نکته می‌تواند باشد که IGF-1 در مقایسه با AGII عامل مهمی در القاء اتصال زوائد نیست. در گروه درمانی که دو دارو دریافت کرده بودند مشابه گروه کنترل، زوائد فاقد اتصال ولی در مواردی پهنای زوائد متفاوت بودند.

در مورد مطالعه اثر لوزارتان بر زوائد پایی در کلیه دیابتی تنها بررسی ساساکی وجود دارد که کاهش زایل شدن زوائد پایی را در رت‌های دیابتی و در دوزهای ۱۰-۳ میلی گرم بر کیلوگرم در روز گزارش کرده است(۱۸) و ازطرفی نیز کاربرد والزارتان (مهار کننده گیرنده نوع یک AgII) توانسته است از پهن شدن زوائد پایی پودوسیتی بکاهد(۱۹).

مقایسه ظاهری GBM در گروه دوم نسبت به گروه اول نشان داد که دیابت موجب ضخیم شدن و از بین رفتن مرفولوژی سه لایه GBM میگردد. ضخیم شدن، حاصل افزایش تولید ماتریکس و کاهش ترن اور آن است و از بین رفتن حالت سه لایه GBM حاصل تغییر میزان ترکیبات آن ، تغییر تراکم ترکیبات غشاء در نواحی متفاوت آن و نیز تغییر میزان پیوندهای شیمیایی بین آنهاست که آن را به اتصال AgII به گیرنده‌های نوع یک آنژیوتانسین و القاء تولید سایتوکین‌های نسبت می‌دهند که نتیجه آن اختلال در ترن اور ترکیبات GBM ، تغییر در میزان ترکیبات و مهار متالوپروتئینازهای دخیل در تجزیه ترکیبات GBM است. درمان با لوزارتان توانسته است از ضخیم شدن GBM جلوگیری کند یعنی AgII عامل مهمی در افزایش ضخامت GBM در کلیه دیابتی است که با نتایج ژانگ مشابه می‌باشد(۱۷). مصرف لوزارتان به تنهایی در حیوان دیابتی توانسته است در اکثر تصاویر مورد بررسی، ساختار سه لایه ای GBM را حفظ نماید ولی در مواردی نیز GBM فاقد لایه های مشخص دیده می‌شود و این موید آن است که گرچه AgII عامل مهمی در ایجاد تغییرات پوشش گلومرولی در کلیه دیابتی است ولی عوامل دیگری نیز در این موارد موثرند که بایستی مد نظر قرار گیرند. در گروه درمانی با اکتروتید، GBM ضخیم و فاقد ساختار سه لایه دیده می‌شود. عدم تأثیر و یا تأثیر ناچیز اکتروتید بر مهار تغییرات GBM را می‌توان به تأثیر ناچیز IGF-1 در ترن اور GBM در شرایط دیابتی ارتباط داد. هرچند عنوان شده است که IGF-1 موضعی بالا در کلیه دیابتی ترکیبات GBM را افزایش می‌دهد ولی با توجه به نتایج حاصله، عمل IGF-1 در افزایش تولید ترکیبات GBM آن چنان که ادعا شده موثر نمی باشد(۷). در گروه پنجم که هر دو دارو را دریافت نموده‌اند در ضخامت GBM مشابه گروه کنترل، در اکثر موارد ساختار سه لایه‌ای GBM حفظ شده است. ولی در مواردی اندک، تیغه شفاف مجاور اندوتلیوم دیده نمی‌شود. در مورد بررسی ساختار سه لایه‌ای GBM و تغییرات آن به دنبال مصرف هر کدام از داروها به تنهایی و یا مصرف توأم آنها در کلیه دیابتی کاری صورت نگرفته و نتایج برای اولین بار است که در این بررسی عنوان می‌گردد. از طرفی نیز بررسی فراساختاری در کاربرد اکتروتید به تنهایی و یا مصرف توأم لوزارتان و اکتروتید برای اول بار گزارش می‌گردد. هر چند

بررسی مرفومتریک و یا استریولوژیک برآورد ضخامت GBM جالب‌تر جلوه می‌کند، بعضی ازصاحب نظران عقیده دارند که در GBM دیابتی، مهم تغییر ترکیبات آن است. چنانچه کاهش محتوای هپارن سولفات در GBM دیابتی موجب کاهش بار منفی و از دست رفتن پروتئین بداخل ادرار می‌گردد(۳۸،۷). برای مطالعه دقیق‌تر اثرات مهاری داروهای فوق و عوامل دیگر بهتر آن است که در صورت امکان محتوا و مقدار ترکیبات GBM نیز مطالعه و رابطه تغییر ترکیبات خاص آن با میزان پروتئینوری بررسی و نیز بررسی های سرولوژیک و ارولوژیک صورت گیرد. البته بررسی‌های استریولوژیکی با توجه به متغیرهای مهم صورت گرفته است(۳۹).

نتیجه گیری

با در نظر گرفتن متغیرهای کیفی مورد بررسی (پهن شدن زوائد پایی و اتصال آنها در ناحیه دیافراگم، جدا شدن زوائد از GBM، ضخامت و حفظ ساختار سه لایه GBM و در نظر گرفتن فضای زیر اپی تلیال) می‌توان چنین نتیجه‌گیری کرد که اثر توأم دو دارو توانسته است از اتصال زوائد پودوسیتی جلوگیری، افزایش ضخامت GBM را مهار و ساختار سه لایه‌ای GBM را حفظ نماید و اثرش از کاربرد هر کدام از داروها به تنهایی بهتر است. لوزارتان تأثیری شبیه مصرف توأم دو دارو داشته ولی در مواردی نتوانسته ساختار سه لایه ایGBM را حفظ نماید و اکتروتید نیز نتوانسته است مرفولوژی و ضخامت GBM را حفظ نماید و از پهن شدن واتصال زوائد پایی پودوسیتی به طور ناچیزی جلوگیری می‌نماید.

منابع

1-ADA(American Diabetes Association) . Nephropathy in Diabetes (Position Statement). Diabetes Care 2004; 27 (Suppl.1): S79-S83.

2-Endlich K,Kriz W,Witzgall R.Update in podocyte biology.Curr Opin Nephrol 2001; 10: 331-340.

3-Pavenstadt H,Kriz W,Kretzler R.Cell biology of glomerular podocyte.Physiol Rew 2003; 83: 283-307.

4-Kriz W, Hosser H, B khnel H, Gretz N.From segmental glomerulosclerosis to total nephron degeneration and interstitial fibrosis: a histopathological study in rat models and human glomerulopathies. Nephrol Dial Transplant 1998;13:2781-2798.

5-Suzanne L, Reinier N, Vander Geest, Nicole A M. Connective tissue growth factor and IGF-I Are Produced by Human Renal Fibroblasts and Cooperate in the Induction of Collagen production by high glucose. Diabetes 2003; 52:2975-2983.

6-Haylor J,Hickling H,Eter E,Moir A.JB3,an IGF-1 receptor antagonist,inhibits early renal growth in diabetic and uninephrectomized rats. J Am Soc Nephrol 2000;11:2027-2053.

7-Mason R, Abdel Wahab N. Extracellular Matrix Metabolism in Diabetic Nephropathy .J Am Soc Nephrol 2003;14:1358-1373.

8-Bereket A, Lang CH, Wilson TA. Alterations in the growth hormone-insulin-like growth factor axis in insulin dependent diabetes mellitus. Horm Metab Res 1999;31: 172–181.

9-Shankland SJ,Ly H,Thai K,Scholey JW. Increased glomerular capillary pressure alters glomerular cytokine expression.Circ Res 1994;75(5):844-53.

10-Melin J.Renal Ischemia/reperfusion injury in diabetes..Comprehensive summaries of upsala dissertations .Uppsala;.2002.p. 1131-55.

11-Kohzuki M,Yasujima M,Kanazawa M,Yoshida K,Fu LP,Obara K,Salto T,Abe K.Antihypertensive and renal protective effects of losartan in streptozotocin diabetic rats. J Hyprtens 1995;13(1):97-103.

12-Huang YH,Wang HT,Zhu QZ,Zhang H,Shen W,Wang Y.Combination therapy with losartan

and fusinopril for early diabetic nephropathy.Di Yi Jun Da Xue Xue Bao 2003; 23(9): 963-5.
13-Yavuz D,Kucukkaya B,Haklar G,Ersoz O,Akoglu E,Akalin S.Effects of Captopril and Losartan on lipid peroxidation ,protein oxidation and Nitric oxide release in diabetic rat kidney.Protaglandins Leukot Essent Fatty Acids 2003;69(4):223-7.
14-Clemens A ,Klevesath MS,Hofmann M,Henkels F.Octreotide (somatostatin analogue) treatment reduces endothelial cell dysfunction in patients with diabetes mellitus.Metabolism 1999; 48(10):1236-40.
15-Bak M,Thomsen K,Flyvbjerg A. Effects of somatostatin analogue on renal function in conscious diabetic rats.Nephrol Dial Transplant 2001;16:2002-2007.
16-Cheng LB, Chen QI,Dong LD,Jing S.Mechanisms of irbesartan in prevention of renal lesion in streptozotocin induced diabetic rats.Acta Pharmacol Sin 2003;24(1):67-73.
17-Zhoung HJ, Zhang DM, Zhou M. [Effects of losartan on renal ultrastructure in diabetic rats]. Human Yi Ke Da Xue Xue Bao 2001 ; 26(3): 200-2.
18-Sasaki M, Uehara S, Ohta H, Taguchi K, Kemi M.Losartan ameliorates progression of glomerular structural changes in diabetic KKAy mice. Life Sci 2004 ;75(7):869-80.
19-Mifsud SA,Allen TJ,Bertram JF,Hulthen UL,Kelly DJ,Cooper ME,Wilkinson JL,Gilbert RE.Podocyte foot process broadening in experimental diabetic nephropathy.amelioration with renin angiotensin blockade.Diabetologia 2001; 44(7):875-82.
20- Levenburg k,Jareco G,Berg A. Glomerular function and morphology in puromycin amino nucleoside nephropathy in rats.Nephrol Dial Transplant 2000;15:1547-55.
21-Vodeincharow A.Precularition of the connection between mesangial and glomerular endothelial cell.Anat Histol Embryol 1995;24:227-231.
22-Usenemez T,Yildiz O,Oktenil C,Ozgurataz T. Octreotide administration in diabetic rats: effect on renal function and morphology. J Diabetes ans its Complications 2000;14(1):53-59.
23-Bartosikova L and etal.Monitoring of antioxidative effect of morine in alloxan induced diabetes mellitus in the laboratory rat.Acta Vet Brono 2003;72:191-200.
24-Volpini RA,Da Silva CG,Costa RS,Coimbra TM.Effect of enalapril and losartan on the events that precede diabetic nephropathy in rats.Diabetes Metab Res Rev 2003;19(1):43-51.
25-Murali B,Goyal RK. Effect of chronic treatment with losartan on strptozotosin induced diabetic rats.Indian J Exp Biol 2002;40(1):31-4.
26-Iwazaki S.Octreotide supresses the kidney weight and glomerular hypertrophy in diabeti rats .Nippon Jinzo Gakkai Shi 1993;35(3):247-55 .
27-Rubinger D,Weiss O ,Zarfati D,Popovtzer M, Raz I.The effect of low dose octreotide administration on renal function and on gene expression of IGF-1 axis components in experimental diabetes mellitus.J Endocrinology 1998; 159:133-140.
28-Kiernan JA.Theory and practice of Histological and Histochemical Methods.Third edition .Butterworthco 1999; 35,229.
29-Nagata M, Kriz W .Glomerular damage after uninephrectomy in young rats II. Mechanical stress on podocytes as a pathway to sclerosis.Kidney Int 1992;42:148-160.
30-Kriz W,Elger M,Lemley K.Structural of glomerular mesangium:A biomechanical interpretation. J Kidney Inter 1990; 38: supple30, s2-s9.
31-Sakai T, Kriz W.The structural relationship between mesangial cells and basement membrane of the renal glomerulus.Anat Embryol 1987;176:373-386.
32-Dykstra MJ, Reuss LE.Biological electron microscopy. Theory, techniques and trouble shooting .2th edition. NY. Kluwer Academic Press. 1993.
۳۳- توکلی م ب. میروسکوپ های الکترونی و روش‌های تهیه نمونه. انتشارا ت معاونت پژوهشی دانشگاه اصفهان، ۱۳۷۳، ص ۱۳۰ .
34-Kretzler M,Koeppen I,Kriz W.Podocyte damage is a critical step in the development of glomerulosclerosis in the uninephrectomized desoxycorticosterone hypertensive rat.Virchows Arch 1994; 425:181-93.

35-Ulrich F. Mondor F, Helmut G, Martina H, Stefan Z, Albrecht P. Involvement of the platelet-derived growth factor receptor in angiotensin II-induced activation of extracellular regulated kinases 1 and 2 in human mesangial cells.FBES.2003; 472(1): 129-132.
36-Wolf G.New insight in to pathophysiology of diabetic nephropathy.from hydrodynamic to molecular pathology. Europ J Clin Invest 2004; 34(12):785.
37-Mundel P, Shankland SJ.Podocyte Biology and Response to Injury. J Am Soc Nephrol 2002;13:3005-3015.
38-Haneda M, Koya D, Isono h, Kikkawa R.Overview of Glucose signaling in mesangial cells in diabetic nephropathy. J Am Soc Nephrol 2003; 14:1374-1382.
۳۹- طوافی م،دزفولیان ا،کوچک م، ممبینی ح،توکلی ا،طراحی م. اثر دراز مدت لوزارتان بر مهار تغییرات تعدادی و حجمی گلومرول‌های کلیه در رتهای دیابتی، نفرکتومی یک طرفه(مطالعه استریولوژیک). سال ششم، شماره ۲۷، ۱۳۸۳، ص۳۴-۲۷.

Ultrastructural study of combined therapy effect of Losartan and Octreotide on inhibition of glomerular epithelial changes in uninephrectomized diabetic rats

Tavafi M[1],Dezfulian A[2], Shams A[3], Tabatabaie P[4], Tavakoli A[5]

Abstract

Introduction: In diabetes mellitus the increase of AgII (Angiotensin II), IGF-1(insulin like growth factor-1) and growth hormone induce kidney lesions especially changes in content and thickness of GBM and widening and fusion of podocyte pedicles. In this research for the first time the combination of Losartan (AT1 receptor blocker) and Octreotide (Somatostatin analogue) were used in order to prevent glomerular epithelial lesions.

Materials & methods: In this experimental study 15 male rats (2 months age) were uninephrectomised from left flank and divided in 5 groups (3 per group). 7 days later diabetes was induced in 2th, 3th, 4th and 5th group by Alloxan (120mg/kg) subcutaneously. 5 days after diabetes induction, the third group received Losartan (5mg/kg/day) orally, 4th group Octretide (10 ŭg/day) subcutaneously and 5th group both two drugs with the mentioned doses for 8 weeks. The 2th group was served as diabetic non treatment group. Kidneys of all groups were fixed by perfusion technique. After second fixation of 1 mm^3 cortex parts in Osmium Tetroxide, they were processed in TAAB812 resin for embedding. Thin sections (600 nm thickness) were prepared and investigated by transmission electron microscope qualitatively.

Results: Losartan inhibited fusion and thickening of podocyte pedicles but in some cases couldn't maintain the 3 layer form of GBM. Octreotide had little effect on inhibition of fusion and thickening of podocyte pedicles and no effect in 3 layer form maintaining of GBM. Combined therapy inhibited fusion and thickening of podocyte pedicles and maintained 3 layer form of GBM but in some cases the lamina rara near endothelium was not seen.

Conclusion: Octreotide have little effect on prevention of glomerular epithelium lesions. However Losartan could prevent glomerular epithelium lesions well, but combined drug therapy showed better results comparing Losartan.

Key words: Losartan, Octreotide, GBM, podocyte pedicles fusion, ultrastructural study, Diabettes.

1 - PhD of histology, Department of anatomy, Khoram abad university of medical science.
2 - PhD of histology, Department of anatomy, Ahwaz Jondishapoor university of medical sciences.
3 - PhD of anatomy, Iran university of medical sciences.
4 - Laboratory technician, Iran university of medical sciences.
5 - MSc. of physiology, Department of physiology, Khoram abad university of medical science.