

## **Comparison of fascial flap and vein conduit for peripheral nerve injury repair in rats**

Yaghoubi A<sup>1\*</sup>, Sirus A<sup>2</sup>, Amini M<sup>3</sup>, Shojaei A<sup>4</sup>, Haj Hashemi S<sup>5</sup>, Olyen Feeni F<sup>6</sup>, Ahmadlou M<sup>7</sup>

1- Plastic Surgery, Arak - Hospital Valiasr(aj) University Of Medical Sciences Phone.

2- Department Of Urology, Arak - Hospital Valiasr(aj) university of medical sciences.

3- Arak - Hospital Valiasr(aj) University Of Medical Sciences.

4- Arak - hospital valiasr(aj) university Of medical Sciences.

5- Department Physiology Arak, University of medical sciences.

6- Coach ,MSc in Health Education, Islamic Azad University of Arak

7- Clinical Research Unit, Arak - Hospital Valiasr(aj) University Of Medical Scienc

Received: 8 Feb 2014, Accepted: 23 Apr 2014

---

### **Abstract**

**Background:** Peripheral nerve injuries are common in clinical practice that includes from compression injury to complete disruption of nerve trunk. After injury nerves can grow and repair spontaneously, early end to end anastomosis is first choice for repair but only 50% of nerve fiber would be physiologically accurate and effective, thus several techniques for repair of nerve injury are introduced including combination of nerve transplant with silicon tubes, use of biologic and synthetic tubes for nerve conduit.

**Materials and Methods:** In this Experimental study, 20 rats with the same weight were selected and kept in the same condition. The left sciatic nerve of them was cut and were divided in two groups. In the first group the facial flap method for repair of nerve injury was used. In the second group vein conduit method was used as standard method. Histological nerve repair was assessed after 45 days and the intact right sciatic nerve was used as control.

**Results:** Repair of nerve injury in proximal, mid and distal portion of nerve in facial flap method was more effective than vein conduit ( $P < 0.05$ ). Repair of nerve injury in proximal, mid and distal portion had no difference compared with control group ( $p > 0.05$ )

**Conclusion:** Repair of nerve injury with facial flap method is more effective than standard method and can be used as a new method for nerve repair.

**Keywords:** Peripheral Nerve Injury, Fascial Flap, Rat, Vein Conduit

\*Corresponding author:

Address: Department of surgery, Arak university of medical sciences, Arak, Iran

Email: dr.yaghobi@arakmu.ac.ir

## مقایسه روش‌های Facial Flap با Vein Conduit در ترمیم عصب محیطی آسیب دیده در رت

علی اصغر یعقوبی<sup>1\*</sup>، علی سیروس<sup>2</sup>، محمود امینی<sup>1</sup>، علی شجاعی<sup>3</sup>، سعید حاج هاشمی<sup>4</sup>، فاطمه علیان فیینی<sup>5</sup>، مجتبی احمدلو<sup>6</sup>

- 1- استادیار، گروه جراحی، دانشگاه علوم پزشکی اراک، اراک، ایران
- 2- استادیار، گروه اورولوژی، دانشگاه علوم پزشکی اراک، اراک، ایران
- 3- رزیدنت جراح عمومی، گروه جراحی، دانشگاه علوم پزشکی اراک، اراک، ایران
- 4- استادیار، گروه فیزیولوژی، دانشگاه علوم پزشکی اراک، اراک، ایران
- 5- مربی، کارشناس ارشد آموزش بهداشت، دانشگاه آزاد اسلامی واحد اراک، اراک، ایران
- 6- کارشناس آمار، واحد توسعه تحقیقات بالینی، بیمارستان ولیعصر (عج)، دانشگاه علوم پزشکی اراک، اراک، ایران

تاریخ دریافت: 92/11/19 تاریخ پذیرش: 93/2/3

### چکیده

**زمینه و هدف:** صدمات اعصاب محیطی از درگیری‌های شایعی می‌باشد. اعصاب پس از صدمه قابلیت رشد و ترمیم داشته که ترمیم فوری انتها به انتهای عصب صدمه دیده انتخاب اولین راه ترمیم است اما تنها حدود 50 درصد این فیبرها پس از ترمیم کیفیت مناسب دارد. به همین علت روش‌های درمانی ترمیم اعصاب محیطی همیشه چالش برانگیز بوده و روش‌های متفاوتی جهت ترمیم اعصاب ابداع شده که از جمله ترکیب پیوند عصب و تیوب‌های سیکلونی، استفاده از کانال‌های بیولوژیک و سنتتیک می‌باشند. هدف از مطالعه حاضر مقایسه تأثیر روش Facial Flap با روش استاندارد می‌باشد.

**مواد و روش‌ها:** طی این مطالعه تجربی 20 رت را انتخاب و در شرایط مساوی غذایی نگهداری و عصب سیاتیک سمت چپ آنها قطع شد و عصب سیاتیک سمت راست به عنوان کنترل استفاده گردید. در گروه اول از روش fascial flap و در گروه دوم از روش vein conduit استفاده و پس از 45 روز نتایج ترمیم عصب از نظر هیستولوژیکی بررسی گردید.

**یافته‌ها:** در هر 3 قسمت پروگزیمال، میانی و دیستال عصب، میانگین ترمیم در روش Fascial Flap مؤثرتر از روش Vein Conduit بود ( $p < 0/05$ ). در روش Fascial Flap ترمیم عصب در هر 3 قسمت، با گروه کنترل که عصب سالم بود تفاوت معنی‌داری وجود نداشت که بدین معناست که در روش Fascial Flap ترمیم عصب همانند عصب سالم دست نخورده می‌باشد.

**نتیجه‌گیری:** ترمیم اعصاب آسیب دیده به روش Fascial Flap نسبت به روش استاندارد روش مؤثرتری بوده و می‌تواند به عنوان یک روش مؤثر در ترمیم اعصاب آسیب دیده به کار رود.

**واژگان کلیدی:** فلپ فاسیال، مجرای رگ، آسیب اعصاب محیطی، موش

\* نویسنده مسئول: اراک، دانشگاه علوم پزشکی اراک، بیمارستان ولیعصر (عج)، گروه جراحی

## مقدمه

صدمات اعصاب محیطی از درگیری های شایعی می باشد که طیف وسیعی از صدمات فشاری به اعصاب (سندرم تونل کارپال) تا قطع کامل تنه های عصبی را شامل می شود (1). این صدمات بسیار مهم بوده که هیچ فرمول و روش اثبات شده ای جهت موفقیت در ترمیم آن وجود ندارد (2). طبق بررسی های انجام شده بروز صدمات انگشتان دست از شایع ترین صدمات اعصاب محیطی می باشد که سبب اختلال عملکرد دست می شود (3). طبق بررسی های انجام شده رشته های عصبی پس از صدمه قابلیت رشد و ترمیم را داشته و با تدارک محیط رشدی مناسب می توان رشد فیبرهای عصبی و تشکیل سیناپس ها را تسهیل و تسریع نمود. ترمیم فوری انتها به انتهای عصب صدمه دیده در صورت امکان، انتخاب اولین راه ترمیم است اما حدود 50 درصد این فیبرها پس از ترمیم کیفیت مناسب داشته و اعصاب حسی و حرکتی آن به درستی به ارگان هدف رسیده اند، به همین دلیل روش های گوناگونی در ترمیم اعصاب محیطی مطرح و به بوته آزمایش گذاشته شده است (4). از این رو استفاده از کانال عصب (nerve conduit) جهت هدایت و تسهیل رشد عصب به عنوان یک قانون در ترمیم اعصاب محیطی صدمه دیده مرسوم می باشد. در این مطالعه نیز دو روش fascial flap و vein conduit که در آن از ورید به عنوان conduit استفاده می شود بررسی و مقایسه خواهد شد.

روش Fascial Flap به علت تدارک بستر عروقی مناسب علاوه بر conduit و روش استاندارد به علت قطر برابر انتهای پیوند شده می تواند زمینه مناسبی جهت رشد عصب صدمه دیده فراهم نمایند (5-10).

ساده صورت گرفت که پس از بر آورد حجم نمونه، تعداد 20 موش وارد مطالعه شد. یک و نیم سانتی متر از عصب سیاتیک ران چپ 20 رت بالغ نژاد ویستار (وزن 200-250 گرم) توسط پژوهش گر قطع شده و رت ها به صورت تصادفی به سه گروه مساوی (هر گروه شامل 10 رت) تقسیم شدند. رت ها در شرایط یکسان زندگی کرده و آزادانه از آب و غذا استفاده نمودند. جهت ترمیم عصب آسیب دیده در گروه استاندارد از ورید به عنوان conduit و هدایت و تسهیل ترمیم و عصب استفاده شد و در گروه دوم از Fascial Flap استفاده گردید. در کلیه مراحل پژوهش نکات مربوط به کار با حیوانات در پژوهش با کد اخلاق شماره 1-109-90 رعایت گردید.

عصب سیاتیک پای مقابل به عنوان شاهد دست نخورده باقی خواهد ماند. از آنجا که ترمیم عصب روزی یک میلی متر می باشد، پس از 45 روز، از محل پیوند عصب نمونه برداری شده و جهت بررسی میزان رشد و چگونگی (کیفیت) ترمیم عصب به پاتولوژی ارسال گردید. نمونه های پاتولوژی از نظر مورفولوژی بررسی شد که شامل بررسی متغیرهایی چون تعداد اعصاب رشد کرده، طول و قطر اعصاب ترمیم شده می باشد. از رنگ آمیزی تری کروم جهت بررسی نمونه ها استفاده گردید، به این ترتیب اعصاب رنگ شده کاملاً مشخص بوده و تعداد فیبرهای عصبی رشد کرده قابل مشاهده هستند. نتایج حاصل از بررسی نمونه های پاتولوژی با استفاده از نرم افزار SPSS نسخه 16 و محاسبه شاخص های مرکزی و آزمون آنالیز واریانس یک طرفه (ANOVA - one way) برای مقایسه میانگین متغیرها در چند گروه استفاده شد.

## یافته ها

نتایج به دست آمده از آزمون آنالیز واریانس یک طرفه و مقایسه میانگین متغیرها در جداول 1 و 2 و نمودار 1 ارائه شده است.

## مواد و روش ها

این مطالعه تجربی از مرداده ماه 1390 تا اردیبهشت ماه 1391 انجام شد. تأثیر روش های Facial Flap، با روش استاندارد ترمیم عصب محیطی آسیب دیده در رت مقایسه شد. روش نمونه گیری به صورت تصادفی

جدول 1. جدول نتایج آزمون آنالیز واریانس یک طرفه (one way- ANOVA) جهت مقایسه میانگین ها در گروه های چند گانه

p	کنترل	Vein Conduit	Facial Flap	محل نصب / روش
	میانگین±انحراف معیار	میانگین±انحراف معیار	میانگین±انحراف معیار	
0/016	74/1±0/5	69/4±11/6	80/8±8/4	ابتدایی (Proximal)
0/027	81/2±5/3	68/8±11	82/5±10/4	متوسط (Mid)
0/004	81±4	69/4±8	78/1±6/2	انتهایی (Distal)

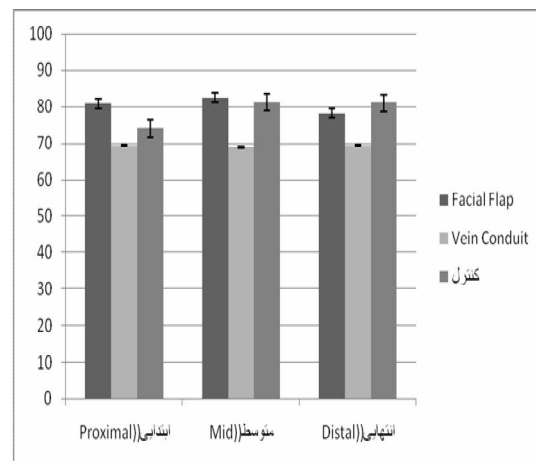
جدول 2. مقایسه دو به دو میانگین در سه متغیر اصلی (محل نصب (P-M-D)) در سه گروه درمانی در آزمون (Post Hoc Test) از روش Scheffé

P	اختلاف میانگین (گروه اول - گروه دوم)	گروه دوم	گروه اول	متغیر
0/41	3/2	Fascial Flap	کنترل	ابتدایی (Proximal)
*0/001	*14/62	Vein Conduit	کنترل	
*0/007	*11/3	Vein Conduit	Fascial Flap	
0/48	-2/9	Fascial Flap	کنترل	میانی (Mid)
*0/012	*10/8	Vein Conduit	کنترل	
*0/002	*13/7	Vein Conduit	Fascial Flap	
0/9	-0/1	Fascial Flap	کنترل	انتهایی (Distal)
*0/004	*8/6	Vein Conduit	کنترل	
*0/004	*8/7	Vein Conduit	Fascial Flap	

p&lt;0/05

می گردد، این صدمات خیلی مهم بوده و متاسفانه هیچ روش اثبات شده ای جهت ترمیم موفقیت آمیز آنها وجود ندارد.

طبق بررسی های انجام شده اعصاب پس از صدمه خود قابلیت رشد و ترمیم را داشته و با تدارک محیط رشدی مناسب می توان رشد فیبرهای عصبی و تشکیل سیناپس ها را تسهیل و تسریع نمود. ترمیم فوری آنها به انتهای اعصاب صدمه دیده در صورت امکان انتخاب اول ترمیم است اما رشته نامتناسب بافت انتهایی و فیبر اسکار بافت می شود و در حدود 50 درصد این فیبرها پس از ترمیم کیفیت مناسب داشته و اعصاب حسی و حرکتی آن به درستی به ارگان هدف رسیده و عملکرد طبیعی عضو برقرار می گردد. به همین علت، روش های درمانی ترمیم اعصاب محیطی همیشه چالش برانگیز بوده است و روش های متفاوت و مختلفی جهت ترمیم اعصاب ابداع شده است، از جمله ترکیب پیوند عصب و تیوب های سیکلونی (silicon tubes)، استفاده از کانال های (conduits) بیولوژیک و سنتیک عصبی، تیوب هایی که شامل عروق خونی می باشند و به کار بردن



نمودار 1. نمودار میانگین شاخص ها در گروه درمانی

## بحث

صدمات اعصاب محیطی از درگیری های شایعی می باشد که طیف وسیعی از صدمات فشاری به اعصاب مانند سندرم تونل کارپال تا قطع کامل تنه های عصبی را شامل

می باشد که این اختلاف از نظر آماری معنی دار می باشد ( $p < 0/05$ ) که با توجه به نتایج به دست آمده در بالا در روش Fascial Flap ترمیم عصب در هر 3 قسمت پروگزیمال، میانی و دیستال به صورت معنی داری، میانگین ترمیم عصب موثرتر از روش استاندارد می باشد.

در ترمیم قسمت پروگزیمال عصب در گروه کنترل و Fascial Flap تفاوت معنی داری مشاهده نمی گردد.

در مقایسه بین روش Fascial Flap و Vein Conduit تفاوت معنی دار است که بدین معناست که روش Fascial Flap روش موثرتری جهت ترمیم عصب می باشد. در مقایسه بین گروه کنترل و گروه Vein Conduit در ترمیم قسمت پروگزیمال تفاوت از نظر آماری معنی دار می باشد که این بدین معناست که در ترمیم عصب به روش Vein Conduit و عصب سالم تفاوت وجود دارد که روش Vein Conduit روش کیفیت با Fascial Flap جهت ترمیم عصب نیست.

در ترمیم قسمت میانی عصب در مقایسه بین گروه کنترل و گروه Fascial Flap تفاوت معنی داری وجود ندارد یعنی در این قسمت عصب نیز در گروه Fascial Flap ترمیم همانند عصب سالم می باشد ولی در ترمیم به روش Vein Conduit با گروه کنترل که یک عصب سالم می باشد تفاوت وجود دارد و در مقایسه بین Fascial Flap و Conduit می باشد.

در ترمیم قسمت دیستال بین گروه کنترل و Fascial Flap نیز تفاوت معنی داری وجود ندارد ولی در مقایسه بین گروه کنترل و Vein Conduit تفاوت معنی دار می باشد ( $p < 0/05$ ) و در مقایسه بین گروه Fascial Flap و Vein Conduit با توجه به  $p < 0/05$  تفاوت معنی دار است که نتیجه گیری می شود در استفاده از روش Fascial Flap ترمیم عصب همانند گروه کنترل و عصب سالم می باشد و این دو با هم تفاوتی ندارند. ولی در مقایسه روش Conduit Vein با روش کنترل و Fascial Flap از نظر آماری تفاوت معنی دار می باشد.

محیط کشت هایی که شامل سلول های شوان باشد و ترمیم عصب (Xerography) پهلوی به انتها (to end) (sideneurorraphy) و Facial Flap. با توجه به این که روش های ترمیم اعصاب محیطی هیچ کدام ایده آل نبوده و فانکشن اعصاب حسی و حرکتی به خوبی برگشت نمی نماید، روش Facial Flap به علت تدارک بستر عروقی مناسب علاوه بر conduit می تواند زمینه مناسبی جهت رشد عصب صدمه دیده را فراهم نماید. حال با توجه به این که روش ایده آلی جهت ترمیم عصب وجود ندارد و روش Facial Flap به عنوان یک روش جدید جهت ترمیم عصب مطرح است، بر آن شدیم که روش Facial Flap را با روش استاندارد ترمیم عصب Vein conduit با یکدیگر مقایسه نمایم تا در صورت نتایج مثبت به عنوان یک روش درمانی جدید در ترمیم اعصاب محیطی صدمه دیده استفاده گردد.

در ترمیم قسمت پروگزیمال عصب در روش ترمیم Fascial Flap میانگین ترمیم  $80/8 \pm 8/4$  می باشد که در مقایسه با Vein Conduit به عنوان روش استاندارد گروه کنترل با میانگین  $69/4 \pm 11/6$  می باشد که این تفاوت در ترمیم پروگزیمال عصب معنی دار می باشد که به این معنی می باشد که ترمیم عصب در قسمت پروگزیمال عصب آسیب دیده در روش Fascial Flap به طور معنی داری بهتر از روش استاندارد می باشد.

در ترمیم قسمت میانی عصب آسیب دیده در روش Fascial Flap میانگین ترمیم عصب  $82/5 \pm 4$  می باشد که در مقایسه با Vein Conduit و گروه کنترل ( $68/8 \pm 11$ ) این میانگین از نظر آماری معنی دار بوده و به این معنا می باشد که روش Fascial Flap در ترمیم قسمت میانی عصب آسیب دیده نیز از روش استاندارد Conduit Vein موثرتر می باشد.

در ترمیم قسمت دیستال عصب آسیب دیده در روش Fascial Flap میانگین ترمیم عصب  $78/1 \pm 6/2$  بود که در مقایسه با گروه کنترل ( $68/8 \pm 11$ ) و روش درمان استاندارد ( $79/6 \pm 3/8$ ) درمان با Fascial Flap موثرتر

3. Rosberg H, Carlsson K, Höjgård S, Lindgren B, Lundborg G, Dahlin L. Injury to the human median and ulnar nerves in the forearm—analysis of costs for treatment and rehabilitation of 69 patients in southern Sweden. *Journal of Hand Surgery (British and European Volume)*. 2005;30(1):35-9.
4. Trumble TE, McCallister WV. Repair of peripheral nerve defects in the upper extremity. *Hand clinics*. 2000;16(1):37-52.
5. Mackinnon SE, Dellon AL. A comparison of nerve regeneration across a sural nerve graft and a vascularized pseudosheath. *The Journal of Hand Surgery*. 1988;13(6):935-42.
6. Simpson J. Nerves and Nerve Injuries. *Journal of neurology, neurosurgery, and psychiatry*. 1979;42(6):580-1.
7. Weber RA, Breidenbach WC, Brown RE, Jabaley ME, Mass DP. A randomized prospective study of polyglycolic acid conduits for digital nerve reconstruction in humans. *Plastic and reconstructive surgery*. 2000;106(5):1036-45.
8. Matsumoto K, Ohnishi K, Sekine T, Ueda H, Yamamoto Y, Kiyotani T, et al. Use of a newly developed artificial nerve conduit to assist peripheral nerve regeneration across a long gap in dogs. *ASAIO journal*. 2000;46(4):415-20.
9. Wang KK, Nemeth IR, Seckel BR, Chakalis-Haley DP, Swann DA, Kuo JW, et al. Hyaluronic acid enhances peripheral nerve regeneration in vivo. *Microsurgery*. 1998;18(4): 270-5.
10. Vleggeert-Lankamp CL. The role of evaluation methods in the assessment of peripheral nerve regeneration through synthetic conduits: a systematic review. 2007;107:1168-89.

به صورت کلی روش Fascial Flap در ترمیم هر سه قسمت عصب با روش کنترل که عصب سالم می‌باشد تفاوت معنی‌داری ندارد ولی با روش Vein Conduit تفاوت معنی دار مشاهده می‌شود.

### نتیجه‌گیری

با توجه به این که هنوز روش ایده آلی جهت ترمیم آسیب اعصاب محیطی وجود ندارد و روش استاندارد Conduit Vein نیز روش ایده آلی نمی‌باشد، روش Fascial Flap جهت ایجاد یک بستر عروقی مناسب و هم‌چنین به عنوان یک Mesenchymal Stem cell عمل کرده و روش مورد قبول جهت ترمیم عصب آسیب دیده می‌باشد.

### تقدیر و تشکر

این مقاله در ادامه طرح پایان نامه مصوب معاونت محترم پژوهشی دانشگاه علوم پزشکی اراک (کد:676) می‌باشد که بدین وسیله از معاونت محترم پژوهشی و کلیه همکاران که در اهداف تحقیقاتی ما را یاری کردند، تقدیر و تشکر به عمل می‌آید.

### منابع

1. Dahlin L. Techniques of peripheral nerve repair. *Scandinavian journal of surgery: SJS: official organ for the Finnish Surgical Society and the Scandinavian Surgical Society*. 2007;97(4):310-6.
2. Babu P, Behl A, Chakravarty B, Bhandari P, Bhatti T, Maurya S. Entubulation techniques in peripheral nerve repair. *The Indian Journal of Neurotrauma*. 2008;5(1):15-20.