

The neuroprotective effects of hydroalcoholic extract of *Nigella sativa* on alpha motoneurons degeneration after sciatic nerve injury in rats

Ferdosi Makan M(M.Sc)¹, Khayatzadeh J(Ph.D)¹, Tehranipour M(Ph.D)^{*1}, Behnam Rasouli M(Ph.D)²

1- Department of Biology, Islamic Azad University, Mashhad Branch, Mashhad, Iran

2- Department of Biology, Ferdowsi University of Mashhad, Mashhad, Iran

Received: 12 Aug 2012, Accepted: 14 Nov 2012

Abstract

Background: Peripheral nervous system damages reverse as retrograde to alpha neuron cell bodies and cause spinal degeneration. The fact that herbs, due to their antioxidant properties, have an important role in viability and reproduction of neurons has led to the application of their extracts. Hence, this study was done to determine the neuro-protective effects of the hydroalcoholic extract of *Nigella sativa* on alpha-motoneurons degeneration after sciatic nerve injury in rats.

Materials and Methods: In this experimental study, 24 male Wistar rats with average bodyweight of 250-300gr were divided into four groups of six: Control, compression, A (compression+hydroalcoholic extract 50mg/kg), and B (compression+hydroalcoholic extract 75mg/kg). In compression and treatment groups, the right leg sciatic nerve was subjected to compression (30seconds). In treatment groups, the extract was injected intraperitoneally two times after compression. After 28 days, lumbar segments of spinal cord, L2-L4, were sampled through perfusion method. After going through tissue passage stages, they were cut in serial sections (7 μ) and stained with toluidine blue. Then the density of alpha motoneurons of the spinal cord ventral horn was measured by dissector method.

Results: Neuronal density showed a significant difference between the compression and control groups ($p < 0.05$). Also, in treatment groups A and B, it had a significant increase compared to the compression group ($p < 0.05$).

Conclusion: The results indicated that the hydroalcoholic extract of *Nigella sativa* has neuro-protective effects and the increase in neuronal density is relevant to the amount of extract used.

Keywords: Nerve degeneration, *Nigella sativa*, Rat, Sciatic nerve

*Corresponding author:

Address: Department of Biology, Faculty of Science, Islamic Azad University, Mashhad Branch, Mashhad, Iran
Email: maryam_tehranipour@mshdiau.ac.ir

بررسی اثرات نوروپروتکتیوی عصاره هیدروالکلی سیاه‌دانه (*Nigella sativa*) بر دژنراسیون آلفاموتونورون‌های نخاع پس از کمپرسیون عصب سیاتیک در رت

محبوبه فردوسی مکان¹، جینا خیاط زاده²، مریم طهرانی پور³، مرتضی بهنام رسولی⁴

1- کارشناس ارشد، گروه زیست شناسی، دانشگاه آزاد اسلامی واحد مشهد، مشهد، ایران

2- استادیار، گروه زیست شناسی، دانشگاه آزاد اسلامی واحد مشهد، مشهد، ایران

3- استادیار، گروه زیست شناسی، دانشگاه آزاد اسلامی واحد مشهد، مشهد، ایران

4- استاد، گروه زیست شناسی، دانشگاه فردوسی مشهد، مشهد، ایران

تاریخ دریافت: 91/5/22 تاریخ پذیرش: 91/8/24

چکیده

زمینه و هدف: ضایعات اعصاب محیطی به صورت رتروگراد به جسم سلولی نورون‌های آلفا رسیده و سبب دژنراسیون مرکزی در نخاع می‌شود. این که گیاهان به علت داشتن مواد آنتی‌اکسیدانی در بقا و تقسیم نورون‌ها موثرند ما را به استفاده از عصاره آنها رهنمون ساخت. لذا پژوهش حاضر جهت تعیین اثرات نوروپروتکتیوی عصاره هیدروالکلی سیاه‌دانه بر دژنراسیون آلفاموتونورون‌های نخاع پس از کمپرسیون عصب سیاتیک در رت انجام شد.

مواد و روش‌ها: در این مطالعه تجربی، 24 سر رت نر نژاد ویستار به وزن 250 تا 300 گرم به 4 گروه 6 تایی شامل کنترل، کمپرسیون، A (کمپرسیون به اضافه عصاره هیدروالکلی با دوز 50 میلی‌گرم بر کیلوگرم) و B (کمپرسیون به اضافه عصاره هیدروالکلی با دوز 75 میلی‌گرم بر کیلوگرم) تقسیم شدند. در گروه‌های کمپرسیون و تیمار، عصب سیاتیک پای راست تحت کمپرسیون (30 ثانیه) قرار گرفت. در گروه‌های تیمار، تزریق عصاره به صورت داخل صفاقی در دو نوبت، پس از کمپرسیون انجام شد. پس از 28 روز با روش پرفیوژن از قطعات کمری L2-L4 نخاع نمونه برداری گردید و پس از مراحل پاساژ بافتی و تهیه برش‌های 7 میکرونی سریال، رنگ‌آمیزی با آبی تولوئیدین صورت گرفت. سپس دانسیته نورون‌های حرکتی شاخ قدامی نخاع با روش دایسکتور محاسبه شد.

یافته‌ها: دانسیته نورونی تفاوت معنی‌داری را در گروه کنترل و کمپرسیون نشان داد ($p < 0/05$)، هم‌چنین دانسیته نورونی در گروه‌های تیمار A و B در مقایسه با گروه کمپرسیون افزایش معنی‌داری نشان داد ($p < 0/05$).

نتیجه‌گیری: عصاره هیدروالکلی سیاه‌دانه، اثرات نوروپروتکتیوی دارد و افزایش دانسیته نورونی با میزان عصاره دریافتی ارتباط دارد.

واژگان کلیدی: دژنراسیون عصب، سیاه‌دانه، رت، عصب سیاتیک

*نویسنده مسئول: گروه زیست شناسی، دانشکده علوم پایه، دانشگاه آزاد اسلامی واحد مشهد، مشهد، ایران

Email: maryam_tehranipour@mshdiau.ac.ir

مقدمه

یکی از بزرگ‌ترین آسیب‌های انسان کنونی که هزینه سنگینی را نیز به همراه دارد، ضایعات ایجاد شده در سیستم عصبی محیطی می‌باشد. در برخی شرایط به دنبال آسیب شدید آکسونی، اثرات ضایعه به دلیل انتقال رتروگراد عوامل مترشح از محل ضایعه، بر جسم سلولی نورون‌های سیستم عصبی مرکزی اثر گذاشته و باعث دژنراسیون مرکزی نورون‌ها در مغز و نخاع می‌شود (1).

تغییرات ایجاد شده در نورون‌ها به دنبال کمپرسیون عصب سیاتیک شامل هسته‌های متراکم شده بازوفیل، تشکیل کلاهک هسته‌ای، چروک خوردن سلول و تشکیل اجسام آپوپتوتیک می‌باشد (2). هم‌چنین تغییرات مورفولوژیکی و متابولیکی تحت عنوان کروماتولیزیس در جسم سلولی نورون‌ها به وجود می‌آید که شامل پاره شدن اجسام نسل و تبدیل آنها به ذرات ریز و ناپدید شدن آنها، حجیم و مدور شدن پریکاریون، قطعه قطعه شدن نوروفیبریل‌ها، تغییر مکان دستگاه گلژی و جابجایی هسته از مرکز به محیط می‌باشد (3).

در سیستم عصبی مرکزی هرگاه یک گروه از نورون‌ها دچار آسیب شوند، گروه دیگری که در طول مسیر آنها قرار دارند نیز تغییرات دژنراسیون نشان می‌دهند (4). اگرچه نورون‌ها پس از تولد فاقد قدرت تکثیر می‌باشند، اما می‌توانند در مقابل درجات معینی از ضایعات مقاومت کرده و بهبود یابند که به این فرایند رژنراسیون می‌گویند (5).

نتایج حاصل از تحقیقات به عمل آمده نشان می‌دهد که عوامل مختلفی بر روند رژنراسیون مؤثر هستند. مثلا انواع عوامل نوروتروفیک مانند عامل رشد عصبی (Nerve Growth Factor-NGF)، عامل نوروتروفیک مشتق شده از مغز (Brain-Derived Neurotrophic Factor-BDNF)، عامل نوروتروفیک 3 (Neurotrophic-3-NT3) که به عنوان عوامل تغذیه‌ای از طریق انتقال رتروگراد در نورون‌ها به جسم سلولی انتقال می‌یابند و به بقاء نورونی و ترمیم کمک می‌کنند (6, 7).

سیاه‌دانه با نام علمی *Nigella sativa* گیاهی علفی، یک ساله و دو لپه با $2n = 12$ کروموزوم، متعلق به زیر رده جدا گل برگان و تیره آلاله (Ranunculaceae) است (8). در بیشتر نواحی اروپای جنوبی، آفریقای شمالی و آسیا از جمله در شمال و شمال غربی ایران به صورت طبیعی می‌روید و در نواحی مختلف به صورت پرورشی نیز کشت می‌گردد. موطن اصلی این گیاه جنوب اروپا و آسیای غربی بوده است (9).

به طور کلی سیاه‌دانه حاوی 40-35/6 درصد ماده روغنی (روغن فیکس شده)، 1/6 - 0/5 درصد اسانس (روغن فرار)، 1/4 درصد ساپونین، 22/7 درصد پروتئین، 33/9 درصد کربوهیدرات، 1/79-3/74 درصد مواد معدنی، 6 درصد آب، فلاونوئید، تعدادی از آلکالوئیدها و کاروتن می‌باشد (10). تیموکینون، تیموهیدروکینون و نیژلون به عنوان ترکیبات فعال اصلی در سیاه دانه شناخته شده‌اند (11).

احتمالا کاربرد دارویی سیاه‌دانه به بیش از سه هزار سال پیش و به مصر باستان باز می‌گردد (12). سیاه دانه به طور وسیع در درمان آسم، سردرد، عفونت‌ها، فشار خون و مشکلات گوارشی در خاورمیانه و خاور دور استفاده می‌شود و به صورت موضعی در درمان آبسه‌ها، زخم‌های بینی و روماتیسم کاربرد دارد (13).

نتایج تحقیقات متعدد ثابت می‌کنند که سیاه دانه دارای خاصیت آنتی‌اکسیدانی، ضد التهاب، ضد درد، ضد میکروبی، ضد آلرژی، ضد چربی خون، ضد دیابتی و تقویت سیستم ایمنی است (13). سیاه‌دانه آزاد شدن آمینواسیدهای نوروترانسمیتر در نورون‌ها را تعدیل می‌کند، به همین دلیل دارای اثرات آرام بخش می‌باشد (14). استرس اکسیداتیو را در مناطق مختلف مغزی موش‌ها شامل مخچه، کورتکس و هیپوکامپ، از طریق مکانیسم پاک سازی رادیکال‌های آزاد کاهش می‌دهد (15) نشان داده شده که تزریق داخل صفاقی تیموکینون شروع تشنج را به تأخیر می‌اندازد (16).

اثرات فارماکولوژیکی متعدد این گیاه ما را رهنمون ساخت که شاید بتوان از آن به عنوان یک عامل

رامپون و کتامین به نسبت 1 به 2 (به ازای هر 300 گرم وزن بدن 0/16 سی سی کتامین و 0/08 سی سی رامپون) انجام شد (19). پس از بیهوشی درخلف ران پای راست، عصب سیاتیک با پنس قفل دار ساده (قفل دوم) به مدت 30 ثانیه تحت کمپرسیون قرار گرفت. بعد از کمپرسیون، عصب در محل طبیعی خود قرار گرفت و لبه های زخم توسط گیره مخصوص به هم بخیه زده شد.

در گروه های تیمار در طول 28 روز، 2 نوبت تزریق صورت گرفت. اولین مرحله تزریق بلافاصله بعد از انجام عمل کمپرسیون و تزریق دوم یک هفته بعد انجام شد. در تیمار A عصاره هیدروالکلی با دوز 50 میلی گرم بر کیلوگرم و در تیمار B با دوز 75 میلی گرم بر کیلوگرم به صورت داخل صفاقی تزریق شد (18). پس از 28 روز از تاریخ کمپرسیون، ابتدا بافت های بدن حیوان با استفاده از روش پرفیوژن فیکسه شد (19) و سپس نمونه برداری از قطعات نخاعی مربوط به عصب سیاتیک انجام گرفت. بدین منظور نخاع به طور کامل تا انتهای دم اسب، از داخل ستون مهره ها خارج گردیده و سپس از انتهای دم اسب به اندازه 18 میلی متر بالا رفته و نمونه هایی به طول 8 میلی متر تهیه شد. این منطقه محدوده حضور ریشه های عصب سیاتیک می باشد (19).

نمونه های تهیه شده به مدت دو هفته درون فیکساتور قرار گرفته و پس از آن وارد مراحل پاساژ بافتی شدند که شامل سه مرحله آب گیری از بافت با استفاده از الکل با درجات صعودی، شفاف سازی توسط بوتانل و آغشتگی با پارافین بود. سپس با استفاده از دستگاه میکروتوم (Cut6062)، برش هایی با ضخامت 7 میکرون، به طور سریالی تهیه شد. از برش ها، به روش تصادفی نمونه برداری صورت گرفت به طوری که از هر 30 برش 3 برش متوالی انتخاب و به لام منتقل شدند. پس از آن نمونه ها با رنگ آبی تلونیدین رنگ آمیزی شدند (20). بعد از اتمام مراحل رنگ آمیزی با کمک دستگاه فوتومیکروسکوپ (Zeiss)، از هر لام دو قطعه عکس، یکی از شاخ قدامی نیمه راست برش اول و یکی از شاخ قدامی نیمه راست برش

مؤثر در تحریک رژنراسیون ناشی از کمپرسیون عصب سیاتیک در رت استفاده نمود. لذا هدف این مطالعه بررسی اثرات نوروپروتکتیوی عصاره هیدروالکلی سیاه دانه بر دژنراسیون آلفا موتونورون های نخاع پس از کمپرسیون عصب سیاتیک در رت می باشد.

مواد و روش ها

پژوهش حاضر یک تحقیق تجربی - آزمایشگاهی می باشد که در سال 1390-1391 انجام شده است. بذر سیاه دانه (*Sativa Nigella*) به صورت تجاری از عطاری معتبر در شهرستان مشهد خریداری شد و توسط آسیاب کاملا پودر گردید. سپس عصاره هیدروالکلی آن با استفاده از دستگاه سوکسله (مدل H626)، تهیه شد. بدین منظور 50 گرم از پودر آن داخل کاغذ مخصوص کارتوش ریخته و در دستگاه سوکسله قرار داده شد و سپس 100 سی سی آب مقطر و 100 سی سی اتانول 96 درجه در محفظه مخصوص دستگاه ریخته شد. عصاره گیری دو روز متوالی صورت گرفت. سپس برای خشک شدن درون انکوباتور قرار داده شد (17).

در این تحقیق از 24 سر رت نر نژاد ویستار با سن تقریبی 12 هفته و وزن 300-350 گرم استفاده شد. رت ها تا زمان انجام آزمایش در شرایط نوری 12 ساعت تاریکی و 12 ساعت روشنایی و درجه حرارت 22 تا 24 درجه سانتی گراد و رطوبت مناسب در حیوان خانه دانشکده علوم دانشگاه آزاد اسلامی واحد مشهد نگهداری شدند. آب مورد نیاز حیوانات از آب آشامیدنی شهر و غذای آنها نیز دارای فرمول استاندارد و از شرکت جوانه خراسان تهیه شد. حیوانات به صورت تصادفی به 4 گروه 6 تایی شامل گروه های (کنترل+تزریق سرم فیزیولوژیک)، (کمپرسیون+تزریق سرم فیزیولوژیک)، تیمار A (کمپرسیون+عصاره هیدروالکلی با دوز 50 میلی گرم بر کیلوگرم) و تیمار B (کمپرسیون+عصاره هیدروالکلی با دوز 75 میلی گرم بر کیلوگرم) تقسیم شدند (18). جراحی حیوانات تحت بیهوشی عمیق ناشی از تزریق داخل صفاقی

ذکر است که طرح حاضر به تایید کمیته اخلاق در پژوهش رسیده و کلیه مسائل اخلاقی در آن رعایت شده است.

یافته‌ها

بر اساس نتایج حاصل از شمارش نوروهای حرکتی آلفا در شاخ قدامی نیمه راست نخاع و با در نظر گرفتن A frame و H دانسیته تعداد نوروها (D) در گروه‌های کمپرسیون، کنترل گروه‌های تیمار شده با عصاره هیدروالکلی سیاه دانه محاسبه گردید. دانسیته تعداد آلفا موتونوروهای شاخ قدامی نیمه راست نخاع در گروه‌های مختلف در جدول 1 ارائه گردیده است. بر اساس نتایج این جدول اختلاف معنی‌داری بین دانسیته نوروئی گروه کمپرسیون و گروه کنترل ($p < 0/001$)، بین دانسیته نوروئی گروه کمپرسیون و گروه تیمار A ($p < 0/001$)، بین دانسیته نوروئی گروه کمپرسیون و گروه تیمار B ($p < 0/001$) و هم‌چنین بین دانسیته نوروئی گروه تیمار A و گروه تیمار B ($p < 0/05$) مشاهده شد.

بعدی گرفته شد. برای شمارش ذرات یعنی نوروهای حرکتی آلفا از روش دایسکتور استفاده گردید. در این روش در یک چهارچوب مرجع نوروها شمارش می‌گردند. اگر ذره‌ای در چهارچوب مرجع باشد ولی در چهارچوب بعدی در برش دوم نباشد، بنابراین می‌توان گفت که ذره در فضای بین دو برش قرار داشته و در شمارش به حساب می‌آید ولی اگر ذره‌ای در هر دو چهارچوب وجود داشته باشد، در شمارش محسوب نمی‌شود (19). پس از شمارش نوروها دانسیته نوروئی توسط فرمول $ND = \frac{\sum Q}{\sum \text{frame}} \times V$ dissector محاسبه می‌گردد. در این فرمول $\sum Q$ مجموع نوروهای شمارش شده در یک نمونه، $\sum \text{frame}$ مجموع دفعات نمونه‌برداری شده و V حجم چهارچوب نمونه‌برداری و برابر با $V = A \times H$ dissector است. در این فرمول نیز A Frame مساحت چهارچوب نمونه‌برداری و H فاصله بین دو برش یا ضخامت هر برش می‌باشد (19).

به منظور آنالیز آماری داده‌ها از نرم افزار Minitab 14 و آزمون‌های آنالیز واریانس یک طرفه و آزمون تی با سطح معنی‌داری $p < 0/05$ استفاده شد. لازم به

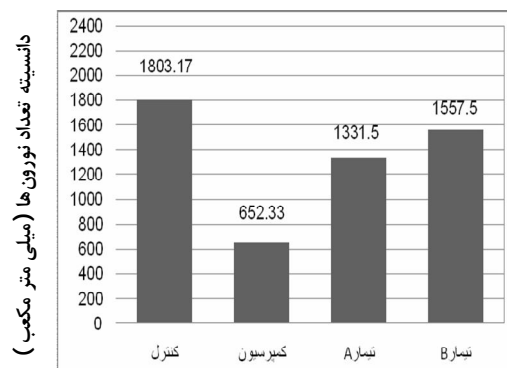
جدول 1. مقایسه میانگین دانسیته تعداد آلفا موتونوروهای شاخ قدامی در نیمه راست نخاع در گروه‌های مختلف (میلی متر مکعب)

شماره نمونه	گروه کنترل	گروه کمپرسیون	گروه تیمار A	گروه تیمار B
1	1735	789	1289	1500
2	1895	631	1308	1540
3	1822	677	1334	1579
4	1737	552	1341	1579
5	1831	612	1403	1611
6	1799	653	1314	1536
میانگین \pm انحراف معیار	1803/17 \pm 24/90	652/33 \pm 32/37	1331/50 \pm 16/20	1557/50 \pm 16/18

در مقایسه‌ای که بین گروه‌های تیمار A با گروه کمپرسیون صورت گرفت، مشخص شد که تفاوت معنی‌داری بین دانسیته نوروئی گروه کمپرسیون و گروه تیمار A وجود دارد (نمودار 1) و این بدان معنی است که عصاره هیدروالکلی (دوز 50 میلی‌گرم بر کیلوگرم) اثر نوروپروتکتیوی بر آلفا موتونوروهای شاخ قدامی نخاع دارد. هم‌چنین بین گروه‌های تیمار B با گروه کمپرسیون نیز

همان‌طور که مشاهده می‌شود تعداد آلفا موتونوروهای شاخ قدامی نیمه راست نخاع در گروه کمپرسیون نسبت به گروه کنترل کاهش قابل توجهی داشته است. که این کاهش دانسیته تعداد نوروها در گروه کمپرسیون نسبت به گروه کنترل، اختلاف معنی‌داری ($p < 0/05$) دارد.

رابطه معنی‌داری ($p < 0/05$) وجود دارد و این معنی‌داری به صورت افزایش دانسیته تعداد نورون‌های حرکتی در گروه تیمار B می‌باشد. در مقایسه‌ای که میان گروه تیمار A و تیمار B صورت پذیرفت، مشخص شد که رابطه معنی‌داری میان این دو گروه وجود دارد ($p < 0/05$).



نمودار 1. مقایسه دانسیته تعداد نورون‌های حرکتی آلفا شاخ قدامی در نیمه راست نخاع بین گروه‌های تحت مطالعه

بحث

کاهش قابل توجه دانسیته تعداد نورون‌ها در گروه کمپرسیون نسبت به گروه کنترل ($p < 0/001$) بدان معنیست که اثرات کمپرسیون عصب سیاتیک به صورت رتروگراد بر جسم سلولی نورون‌های حرکتی در شاخ قدامی نخاع تاثیرگذار بوده و سبب پدید آمدن دژنراسیون مرکزی شده است. آسیب‌های نخاعی منجر به راه اندازی مسیرهای مرگ داخل سلولی و بروز آپوپتوز می‌شوند. در مطالعات نسیک و همکاران در سال 2001 این موضوع، به صورت بیان ژن‌های پیش آپوپتوتیک، ژن‌های آپوپتوز از جمله عامل فعال کننده آپوپتوتیک Apaf-1، باکس، کاسپاز 3 و 9 بعد از آسیب عصب سیاتیک دیده شده است (21).

در ارتباط با مکانیزم احتمالی دژنراسیون مرکزی نورون‌های آلفا می‌توان به دو موضوع اشاره کرد، اول حذف اطلاعات عصبی ورودی به جسم سلولی نورون‌های آلفا که به طور طبیعی از طریق فیبرهای حسی دریافت می‌شوند. در این رابطه باید گفت که نورون‌های حسی Aα می‌توانند هم به طور مستقیم و هم غیرمستقیم نورون‌های حرکتی آلفا را تحت تاثیر قرار دهند. این نورون‌ها

سیگنال‌های حسی را از عضله به ریشه خلفی نخاع منتقل می‌کنند. هر سیگنال حسی پس از ورود به نخاع در دو مسیر جداگانه سیر می‌کند. یک شاخه از آن یا با واسطه نورون‌های بینابینی یا بدون واسطه و مستقیم با نورون‌های حرکتی آلفا سیناپس می‌دهد. شاخه دیگر در مسیرهای بالارو به سمت مغز می‌رود و در نهایت به قشر حسی پیکری می‌رسد. اطلاعات حسی پس از پردازش در قشر حسی پیکری به قشر حرکتی رله شده و در آنجا موجب صدور ایمپالس عصبی می‌شوند. این ایمپالس در مسیرهای پائین رو به سوی نخاع سیر می‌کند و در نهایت نورون حرکتی آلفا را تحت تاثیر قرار می‌دهد (22)، بنابراین اگر عصب سیاتیک که عصبی مختلط است و دارای فیبرهای حسی و حرکتی قطور میلین دار است تحت کمپرسیون قرار گیرد، فیبر حسی Aα نیز آسیب می‌بیند و نورون حرکتی آلفا اطلاعات ورودی کافی دریافت نخواهد کرد. دوم این که قطع فیزیولوژیک اکسون نورون‌های حرکتی آلفا موجب عدم دریافت عوامل تروفیک (به عنوان سیگنال‌های شیمیایی) به جسم سلولی نورون‌های حرکتی آلفا می‌شود و عدم دریافت عوامل تروفیک خود می‌تواند منتهی به مرگ نورونی شود (7).

در این پژوهش هر دو گروه تیمار شده با عصاره هیدروالکلی از بذر سیاه دانه (دوز 50 و 75 میلی گرم بر کیلوگرم) دانسیته نورونی افزایش معنی‌داری نسبت به گروه کمپرسیون داشته است. ضمن این که بین دو گروه نیز تفاوت معنی‌داری از لحاظ دانسیته تعداد نورونی مشاهده می‌شود و این مطلب بیانگر آن است که اگرچه عصاره هیدروالکلی اثر نوروپروتکتیوی بر آلفا موتونورون‌های شاخ قدامی نخاع داشته است ولی این اثر حفاظتی در گروه تیمار B بیشتر از اثر حفاظتی گروه تیمار A می‌باشد. لذا می‌توان این گونه توجه نمود که اجزای موثره سیاه دانه در فاز هیدروالکلی (دوز 75 میلی گرم بر کیلوگرم) به میزان بیشتری وجود دارد و اثرات فارماکولوژیکی و نوروپروتکتیوی این گیاه وابسته به دوز مصرفی می‌باشد.

نتیجه گیری

نتایج این تحقیق نشان می دهد که عصاره هیدروالکلی بذر گیاه سیاه دانه (*Nigella Sativa*) یک عامل حفاظت نورونی بوده و این اثرات حفاظتی با میزان عصاره دریافتی ارتباط دارد. این مطلب بیانگر آن است که احتمالا می توان از این گیاه جهت درمان بسیاری از بیماری های نورودژنراتیو استفاده نمود.

تشکر و قدردانی

این تحقیق در گروه زیست شناسی، دانشکده علوم، دانشگاه آزاد اسلامی واحد مشهد صورت گرفت که از تمام همکاران گروه زیست و مدیریت محترم گروه سرکار خانم دکتر خیاط زاده و ریاست محترم دانشکده علوم آقای دکتر هروی جهت همکاری های بی دریغشان تشکر و قدردانی می شود. این مقاله از پایان نامه کارشناسی ارشد با کد شناسایی 11130517892002 استخراج شده و هزینه های این تحقیق بر عهده دانشجو بوده است.

منابع

- Hanz S, Fainzilber M. Retrograde signaling in injured nerve—the axon reaction revisited. *Journal of neurochemistry*. 2006;99(1):13-9.
- Bahadori MH, Al-Tiraihi T, Valojerdi MR. Sciatic nerve transection in neonatal rats induces apoptotic neuronal death in L5 dorsal root ganglion. *Journal of neurocytology*. 2001;30(2):125-30.
- Kerschensteiner M, Schwab ME, Lichtman JW, Misgeld T. In vivo imaging of axonal degeneration and regeneration in the injured spinal cord. *Nature medicine*. 2005;11(5):572-7.
- Snell R. *Clinical Anatomy for Medical Student*. 4ed. London: Little Brown Co; 2008.
- Kirsch M, Campos Friz M, Vougioukas VI, Hofmann HD. Wallerian degeneration and axonal regeneration after sciatic nerve crush are altered in ICAM-1-deficient mice. *Cell and tissue research*. 2009;338(1):19-28.
- Johnson EO, Charchanti A, Soucacos PN. Nerve repair: experimental and clinical evaluation of neurotrophic factors in peripheral nerve regeneration. *Injury*. 2008;39:S37-42.

متعاقب کمپرسیون عصب، مواد مختلفی از جمله رادیکال های آزاد از بافت آسیب دیده آزاد می شود، هم چنین بعد از مدتی فرایندهای التهابی نیز فعال می شوند. ورود رادیکال های آزاد و سلول های التهابی به منطقه آسیب باعث ایجاد محیط شیمیایی زیان آور و آسیب بیشتر به بافت های عصبی می گردد (18). شواهد موجود نشان می دهد که سیاه دانه دارای آثار آنتی اکسیدانی و ضد التهابی است. بوریتس و بوکار در سال 2002 نشان دادند که ترکیبات جدا شده از سیاه دانه مانند تیموکیون، ترکیبات کارواکرول، تی آنا تول و 4 - تریینول دارای خاصیت آنتی اکسیدانی و حذف کنندگی رادیکال های آزاد هستند (23).

اثرات ضد التهاب این گیاه هم با ادم ایجاد شده در پنجه پای رت توسط کارجینان و با آزمون صفحه داغ و زمان واکنش به آن به اثبات رسیده است (24). هوگتون و همکاران در سال 1995 نشان دادند که روغن سیاه دانه و تیموکیون از طریق مهار فعالیت آنزیم های لیپواکسیژناز و سیکلواکسیژناز اثرات ضد التهابی خود را اعمال می کند (25).

کلسیمی که بعد از آسیب آکسون وارد نورون می شود پروتئاز کالپین را فعال می کند که با فعال شدن آن پروتئین های اساسی در سلول تجزیه می شوند. طبق گزارشات محققان تیموکیون موجود در سیاه دانه از طریق بلوکه کردن کانال های کلسیمی می تواند باعث کاهش کلسیم درون سلولی شوند. در یک بررسی که توسط حسین زاده و همکاران در سال 2004 در مورد اثرات ضد تشنجی تیموکیون در موش نر صورت گرفت، آنان اعلام کردند که اثرات ضد تشنجی تیموکیون با بلوکه کردن کانال های کلسیمی وابسته به ولتاژ صورت می گیرد (16).

در مجموع چنین به نظر می رسد که سیاه دانه دارای موادی است که پس از آسیب آکسونی از افزایش نفوذ کلسیم به درون آکسون جلوگیری نموده و با کاهش التهاب و هم چنین جمع آوری و حذف اکسیدانت های مضر از مرگ نورون ها جلوگیری کرده و بقای آنها را تضمین می کند.

7. Terenghi G. Peripheral nerve regeneration and neurotrophic factors. *Journal of anatomy*. 2002;194(1):1-14.
8. Babayan VK, Kootungal D, Halaby GA. Proximate analysis, fatty acid and, amino acid composition of . *Journal of Food Science*.1978; 43: 1315 -9.[Persian]
9. SalehiSurmaghi MH. *Nigella Sativa*. In *Herbal Medicine and Herbal Therapy*. 1th ed. Tehran: Donyay Taghziah press; 2008.[Persian]
10. Nergiz C, Ötleş S. Chemical composition of *Nigella sativa* L. seeds. *Food Chemistry*. 1993;48(3):259-61.
11. Ghosheh OA, Houdi AA, Crooks PA. High performance liquid chromatographic analysis of the pharmacologically active quinones and related compounds in the oil of the black seed (*Nigella sativa* L.). *Journal of pharmaceutical and biomedical analysis*. 1999;19(5):757-62.
12. Padhye S, Banerjee S, Ahmad A, Mohammad R, Sarkar FH. From here to eternity-the secret of Pharaohs: Therapeutic potential of black cumin seeds and beyond. *Cancer therapy*. 2008;6(b):495-510.
13. Sharma N, Ahirwar D, Jhade D, Gupta S. Medicinal and Phamacological Potential of *Nigella sativa*: A Review. *Ethnobotanical Leaflets*. 2009;2009(7):11-55.
14. El-Naggar T, Gómez-Serranillos MP, Palomino OM, Arce C, Carretero ME. *Nigella sativa* L. seed extract modulates the neurotransmitter amino acids release in cultured neurons in vitro. *Journal of Biomedicine and Biotechnology*. 2010;88:63-9.
15. Mohamadin AM, Sheikh B, Abd El-Aal AA, Elberry AA, Al-Abbasi FA. Protective effects of *Nigella sativa* oil on propoxur-induced toxicity and oxidative stress in rat brain regions. *Pesticide Biochemistry and Physiology*. 2010;98(1):128-34.
16. Hosseinzadeh H, Parvardeh S. Anticonvulsant effects of thymoquinone, the major constituent of *Nigella sativa* seeds, in mice. *Phytomedicine*. 2004;11(1):56-64.
17. Cicchetti E, Chaintreau A. Comparison of extraction techniques and modeling of accelerated solvent extraction for the authentication of natural vanilla flavors. *Journal of separation science*. 2009;32(11):1957-64.
18. Tehranipour M, Ghadamyari T. The effects of root aquatic extract of *Salvia staminea* on neuronal density of alpha motoneurons in spinal cord anterior horn after sciatic nerve compression in rats. *Journal of Biological Sciences*. 2010;10(1):48-52.
19. Behnam-Rasouli M, Nikravesh MR, Mahdavi-Shahri N, Tehranipour M. Post-operative time effects after sciatic nerve crush on the number of alpha motoneurons, using a stereological counting method (Disector). *Iran biomed J*. 2000;4(1):45-9.[Persian]
20. Kiernan J. *Histological and Histochemical Methods:Theory and Practice*. 4th ed. London: Cold Spring Harbor Laboratory Press; 2008.
21. Nesic O, Xu G-Y, McAdoo D, Westlund High K, Hulsebosch C, Perez-Polo R. IL-1 receptor antagonist prevents apoptosis and caspase-3 activation after spinal cord injury. *Journal of neurotrauma*. 2001;18(9):947-56.
22. Guyton A, Hall J. *Text of Medical Physiology*. 11th ed. Philadelphia: Elsevier-Saunders; 2006.
23. Burits M, Bucar F. Antioxidant activity of *Nigella sativa* essential oil. *Phytotherapy Research*. 2000;14(5):323-8.
24. Salem ML. Immunomodulatory and therapeutic properties of the *Nigella sativa* L. seed. *International immunopharmacology*. 2005;5(13):1749-70.
25. Houghton PJ, Zarka R, de las Heras B, Hoult J. Fixed oil of *Nigella sativa* and derived thymoquinone inhibit eicosanoid generation in leukocytes and membrane lipid peroxidation. *Planta medica*. 2007;61(01):33-6.