

گزارش یک مورد آنوریسم کاذب شریان فمورال سطحی

دکتر احمد رضا بهروزی^{۱*}، دکتر محمود امینی^۲

۱- متخصص ارتوپدی، مرکز آموزشی درمانی ولی عصر (عج) اراک

۲- استادیار، فوق تخصص جراحی قفسه سینه، گروه جراحی، دانشکده پزشکی، دانشگاه علوم پزشکی اراک

تاریخ دریافت ۸۵/۱۲/۲، تاریخ پذیرش ۸۶/۱۰/۵

چکیده

مقدمه: آنوریسم کاذب یک هماتوم ضریان دار است که به صورت عارضه خونریزی دهنده در بافت نرم ایجاد می شود که در اکثر موارد عروق محیطی را درگیر می کند. آنوریسم کاذب شریان فمورال عارضه نادری است که به طور عمده به دنبال کاتتریزاسیون قبلی شریان رخ می دهد اما به ندرت ممکن است با تروما نیز ایجاد شود. در این مقاله یک مورد آنوریسم کاذب شریان فمورال معرفی می شود.

مورد: بیمار خانمی است ۲۴ ساله که ۱۰ روز پیش از مراجعه به دنبال سقوط، دچار زخمی در بخش خلفی تحتانی ران پای راست شده و تحت ترمیم پوست قرار گرفته است. بعد از یک هفته به تدریج درد و تورم پیشرونده ناحیه تحتانی ران و زانو، تب و لرز و لنگش برای بیمار ایجاد شده است. در معاینه فلکسیون ۹۰ درجه زانو، تورم، گرمی و تندرنس ناحیه تحتانی ران مشهود بود. نبض دورسالیس پدیس و تیبیالیس خلفی لمس نمی شد. برای بیمار آزمایش خون، گرافی ساده، سونوگرافی داپلرو MRI اندام تحتانی راست انجام شد و در نهایت با تشخیص آنوریسم کاذب شریان فمورال، تحت عمل جراحی برداشتن توده و پیوند از ورید صافن پای مقابل قرار گرفت.

نتیجه گیری: در بیماران با سابقه ترومای نفوذی و علائم ناشی از عفونت، بایستی به احتمال ایجاد آنوریسم کاذب توجه داشت. در این موارد انجام سونوگرافی برای تشخیص قطعی ضروری است و اندازه آنوریسم و علائم بیمار تعیین کننده روش درمان می باشند.

واژگان کلیدی: آنوریسم کاذب، شریان فمورال، عروق، محیطی، آنوریسم

*نویسنده مسئول: اراک، بیمارستان ولی عصر، گروه جراحی

Email: dr_Amini@yahoo.com

مقدمه

آنوریسم عروقی دو نوع واقعی و کاذب را شامل می‌شود. نوع واقعی آنوریسم به دنبال آسیب در بخشی از لایه‌های جدار عروق رخ می‌دهد اما آنوریسم کاذب یک هماتوم ضربان‌دار است که به صورت خونریزی در بافت نرم ایجاد می‌شود و در اغلب موارد توسط یک کپسول فیبروزی محصور می‌گردد (۲، ۱). آنوریسم کاذب ثانویه به تروما^۱ یا اقدامات در مانی^۲ تشکیل می‌شود و شامل ۳ نوع است:

۱. هماتوم حاد ضربان‌دار^۳: در این مورد تمام لایه‌های جدار عروق دچار آسیب می‌شوند سپس هماتوم شروع به شکل‌گیری می‌کند تا دچار پارگی شود یا در اطراف آن کپسول فیبروزی تشکیل گردد.

۲. آنوریسم مزمن^۴: این نوع ضایعه پس از تشکیل بافت فیبروزی در اطراف هماتوم و جذب شدن بخش مرکزی آن ایجاد می‌شود.

۳. اتساع کیسه مانند^۵: ۷۵ درصد موارد آنوریسم کاذب را در بر می‌گیرد و به دنبال اصابت گلوله یا چاقو به جدار عروق یا بروز عفونت بعد از ترومای نافذ ایجاد می‌شود (۱، ۳). آنوریسم به عنوان یک عارضه ناشایع، عمدتاً عروق محیطی را درگیر می‌کند و محل شایع آن عروق پوپلیتال می‌باشد (۱، ۴، ۵). نسبت درگیری مردان به زنان در این موارد ۳۰-۲۰ به ۱ و متوسط سن بروز آن ۶۵ سالگی است (۵). شریان فمورال نیز از جمله عروق محیطی می‌باشد که ممکن است دچار آنوریسم گردد. آنوریسم واقعی شریان فمورال اغلب در مردان مسن و همراه با آنوریسم مناطق دیگر رخ می‌دهد و در صورت مشاهده آن بررسی وجود هم‌زمان آنوریسم‌های آئورتوایلپاک و پوپلیتال ضروری است (۱، ۲، ۴-۶).

آنوریسم کاذب شریان فمورال، عارضه نادری است که به طور عمده به دنبال انجام کاتتریزاسیون قبلی شریان فمورال رخ می‌دهد اما به ندرت ممکن است با تروما، نشت از محل پیوند عروقی، عفونت، آترواسکلروز شریانی و سوء مصرف داخل عروقی مواد ایجاد شود (۲، ۱۰-۷). تقریباً ۱ درصد کاتتریزاسیون‌های شریان فمورال به آنوریسم کاذب منجر می‌شود و اغلب موارد آن در فاصله حدوداً ۲ سانتی متری محل آسیب شریان شکل می‌گیرند (۱۱). در این مقاله یک مورد آنوریسم کاذب شریان فمورال سطحی معرفی می‌شود.

مورد

بیمار خانمی است ۲۴ ساله و ساکن روستا که به علت تورم زانوی راست و لنگش به مرکز آموزشی درمانی ولی عصر اراک مراجعه کرده است. ۱۰ روز پیش از مراجعه بیمار به دنبال سقوط دچار زخمی به طول ۲ سانتی متر در بخش خلفی تحتانی ران پای راست شده که دارای خونریزی بوده است. پس از مراجعه به مرکز بهداشتی درمانی روستایی، ترمیم ساده پوست برای وی انجام شده و بیمار به فعالیت روزمره پرداخته است. بعد از گذشت یک هفته به تدریج دچار درد و تورم پیشرونده ناحیه تحتانی ران و اطراف زانوی پای راست و تب و لرز شده است. تورم از ناحیه زانو به سمت ساق، مچ و کف پای راست منتشر گردیده و با ایجاد اختلال در راه رفتن عادی بیمار، لنگش بروز می‌کند به طوری که مجبور به استفاده از عصا می‌شود. با مراجعه بیمار به مرکز بهداشتی درمانی روستایی تشخیص احتمالی آبسه برای وی مطرح گردیده و برای انجام عمل جراحی به مرکز درمانی ولی عصر اراک ارجاع می‌شود.

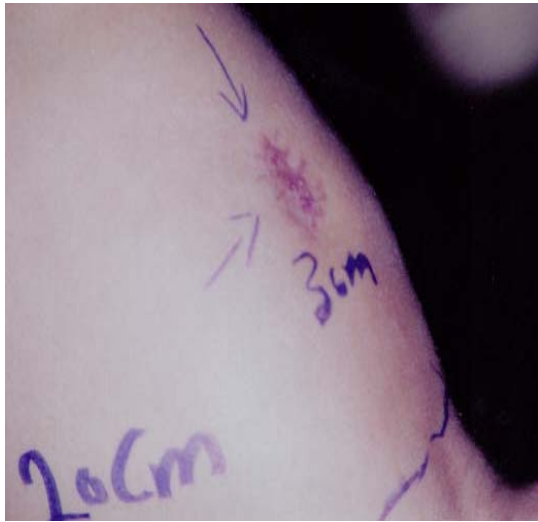1 - Traumatic pseudoaneurysm.

2 - Iatrogenic pseudoaneurysm.

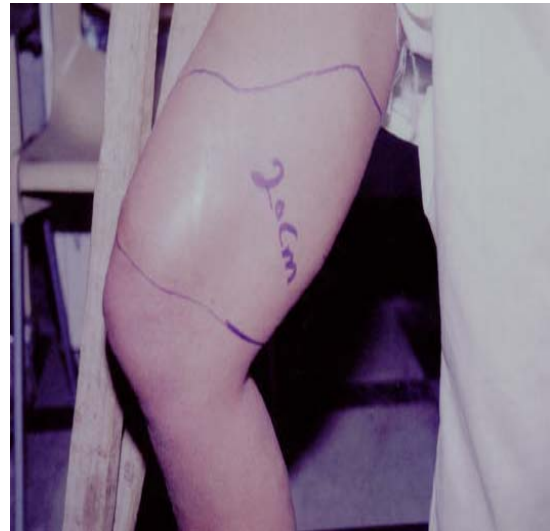3 - Acute pulsatile hematoma.

4 - Chronic aneurysm.

5 - Secular dilatation.



شکل ۲. تصویر اسکار ضایعه در مرکز توده



شکل ۱. نمای داخلی زانو و ران - توده منتشر اطراف دیستال فمور

جابه جا کرده و به طور منتشر دارای توده‌های هیپراکو بود. این توده در مجاورت لایه‌های عضلانی عمقی قرار گرفته و احتمال ارتباط آن با عروق وجود داشت. تشخیص‌های احتمالی مطرح شده در سونوگرافی ساده، واکنش به جسم خارجی، هماتوم ارگانیزه شده و آنوریسم کاذب را شامل می‌شد.

نتیجه سونوگرافی داپلر انجام شده برای بیمار نیز بدین شرح بود:

۱. جریان خون در وریدهای ایلیاک، فمورال مشترک، فمورال سطحی، فمورال عمقی، پولپتته آل، پروئثال، تیبیال قدامی و تیبیال خلفی به صورت طبیعی دیده می‌شد. ترومبوز در داخل وریدها وجود نداشت. وریدهای صافن بزرگ و کوچک باز بودند.

۲. جریان خون در شریان‌های ایلیاک و فمورال مشترک به صورت طبیعی و سه مرحله‌ای دیده می‌شد. انسداد و تنگی در شریان‌های فوق وجود نداشت. در بخش‌های تحتانی شریان فمورال سطحی انسداد دیده می‌شد. در شریان‌های پولپتته آل، پروئثال، تیبیال قدامی و تیبیال خلفی از طریق شاخه‌های جانبی^۲، جریان خون شریانی برقرار شده بود که البته کمتر از حد طبیعی بود.

در معاینات به عمل آمده از بیمار، اندام تحتانی راست در وضعیت فلکسیون ۹۰ درجه قرار داشت. تورم وسیع از ناحیه میانی ران پای راست تا نوک انگشتان ادامه داشت. در ناحیه خلفی تحتانی ران پای راست اسکار ضایعه قبلی به طول ۲ سانتی‌متر دیده می‌شد. در ناحیه زانو و بخش تحتانی ران توده‌ای به ابعاد ۳۰×۲۰ سانتی‌متر با حدود مشخص وجود داشت که به بخش‌های قدامی، خلفی و داخلی ران گسترش پیدا کرده بود. در لمس اندام گرم و توده دارای تندرینس و حرارت بیشتر نسبت به نواحی اطراف بود. ادم گوده گذار در ناحیه ساق پای راست وجود داشت. نبض دور سالیس پدیس و تیبیالیس خلفی لمس نمی‌شد اما زمان برگشت مویرگی^۱ در حد ۳ ثانیه لمس می‌شد.

در آزمایش خون انجام شده: CRP:++++, ERS:۲۰ گزارش شد. در گرافی ساده اندام تحتانی، تورم نسج نرم مشاهده شد.

در سونوگرافی ساده، توده‌ای به ابعاد ۱۰×۲۰ سانتی‌متر با مرکز اکوژن گزارش گردید که عروق فمورال را

² - Collateral arteries.

¹ - Capillary filling.

نفوذی دچار آنوریسم کاذب شده و علاوه بر نشانه‌های معمول توده آنوریسمی، علائم ناشی از وجود ضایعه عفونی را نیز دارا بوده است. لذا برای افتراق دقیق تشخیص آبسه از آنوریسم، علاوه بر سونوگرافی، MRI نیز از بیمار گرفته شد. بهترین روش تشخیصی برای تایید آنوریسم کاذب، استفاده از امواج ماوراء صوت می‌باشد که یافته‌های ویژه آن موارد زیر را در بر می‌گیرد:

۱. یک توده کیستی با تراکم صوت پائین^۲ که حرکت موج مانند دارد.

۲. یک راه ارتباطی باریک بین توده ورگ مولد خونریزی^۳

۳. پیشروی سیستولی جریان خون و برگشت معکوس دیاستولی^۴ آن که ثانویه به ماهیت پذیرنده آنوریسم کاذب ایجاد می‌شود (۱۱۸،۵،۱). درمان آنوریسم‌های شریان فمورال بسته به نوع آن متفاوت است. در برخورد با آنوریسم واقعی شریان فمورال، موارد علامت دار و آنوریسم‌های با اندازه بزرگ‌تر از ۲/۵ سانتی متر باید به منظور پیش‌گیری از عوارض تهدید کننده اندام تحتانی مانند پارگی، ترومبوز یا آمبولی برداشته شوند. روش استاندارد درمان آنها جراحی باز ترمیمی است (۶،۲). در آنوریسم‌های کاذب بدون علامت با اندازه کوچک‌تر از ۳ سانتی متر، آنوریسم‌های علامت‌دار و بیمارانی که تحت درمان ضد انعقاد قرار دارند، روش انتخابی درمان، تزریق ترومبین با دوز کم تحت هدایت سونوگرافی می‌باشد. اگر منع مصرف ترومبین وجود داشته باشد روش جایگزین درمان، کمپرسیون شریان تحت هدایت سونوگرافی خواهد بود. در صورت وجود عفونت، رشد سریع توده و عدم تاثیر روش‌های درمانی غیر تهاجمی، جراحی باز ترمیمی ضروری است. در آنوریسم‌های کاذب عفونی، برداشتن توده آنوریسم، بستن عروق و تخلیه وسیع ضایعه بدون برقراری مجدد مسیر عروقی به صورت اورژانسی، درمان ایمن و موثر می‌باشد (۱۲،۹،۵،۲،۱).

۳. تصویر یک ضایعه هتروژن با برتری هیپراکو به ابعاد ۹×۱۴×۱۸ سانتی‌متر در بخش خلفی، داخلی و قدامی ران دیده می‌شد که از بالای زانوی راست شروع شده و تا قسمت میانی ران گسترش یافته و بیشتر موید وجود هماتوم بود. ضایعه روی شریان و ورید فمورال سطحی اثر فشاری ایجاد کرده بود.

۴. پرخونی واضحی در داخل و اطراف ضایعه مشاهده نمی‌شد. ادم در اندام تحتانی مشهود بود.

در آخرین مرحله اقدامات تشخیصی نیز از بیمار MRI به عمل آمد که در آن یک توده بزرگ لوبوله در بین عضلات ناحیه خلفی، با گسترش به سمت قدام و به ابعاد ۱۰×۱۳×۱۸ سانتی‌متر مشاهده شد. بخش تحتانی شریان فمورال دچار انسداد شده و شاخه‌های عروق جانبی پیوندی دیده می‌شدند.

در نهایت بیمار با تشخیص آنوریسم کاذب شریان فمورال سطحی ناشی از تروما تحت عمل جراحی قرار گرفت. ابتدا حدود ۴ لیتر خون تخلیه و توده آنوریسم خارج شد، سپس با استفاده از ورید صافن اندام تحتانی مقابل، پیوند عروقی انجام شد. پس از عمل جراحی، بیمار به طور مجدد مورد معاینه دقیق قرار گرفت و هنگام ترخیص با محدودیت مختصر در حرکات مفصل زانوی راست قادر به راه رفتن بود.

بحث

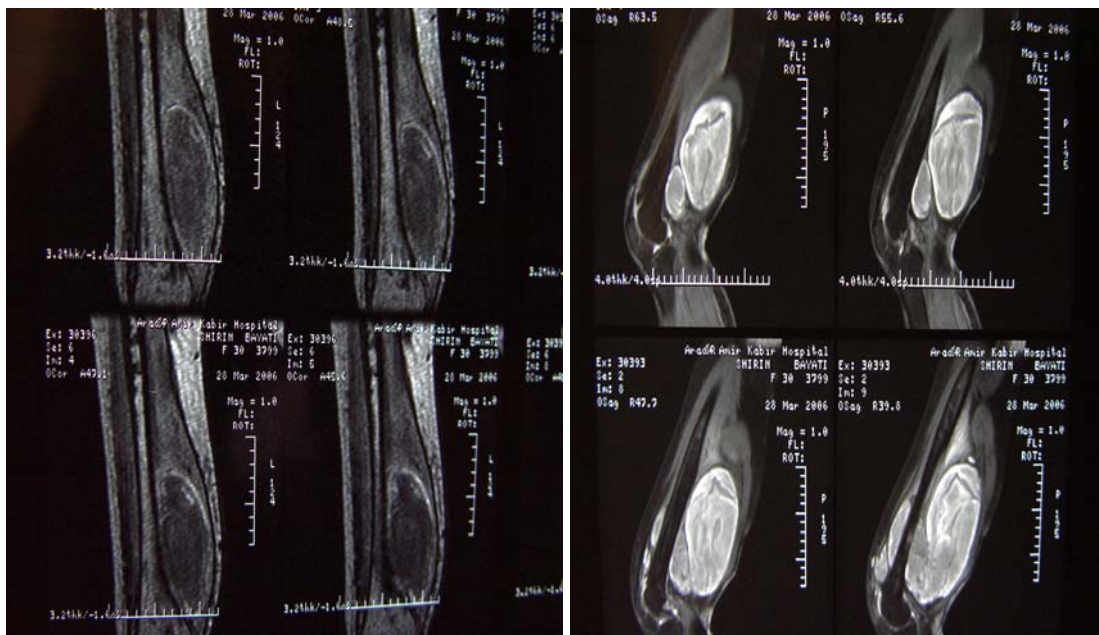
آنوریسم کاذب معمولاً به صورت یک توده دردناک بارشد فزاینده تظاهر می‌یابد که در معاینه دارای ضربان لرزش قابل لمس^۱ است و روی آن بروئی سیستولی سمع می‌شود. اگر توده نزدیک پوست قرار گرفته باشد خطر پارگی وجود دارد و در برخی موارد نیز اثر فشاری توده منجر به انسداد وریدی یا نوروپاتی محیطی می‌گردد اما نارسایی شریانی بسیار نادر است در تعدادی از بیماران نیز ممکن است علائم ضایعه عفونی بروز نماید (۱۱۸،۱). بیمار معرفی شده یکی از موارد نادری است که به دنبال ترومای

^۲ - Hypoechoic cystic mass.

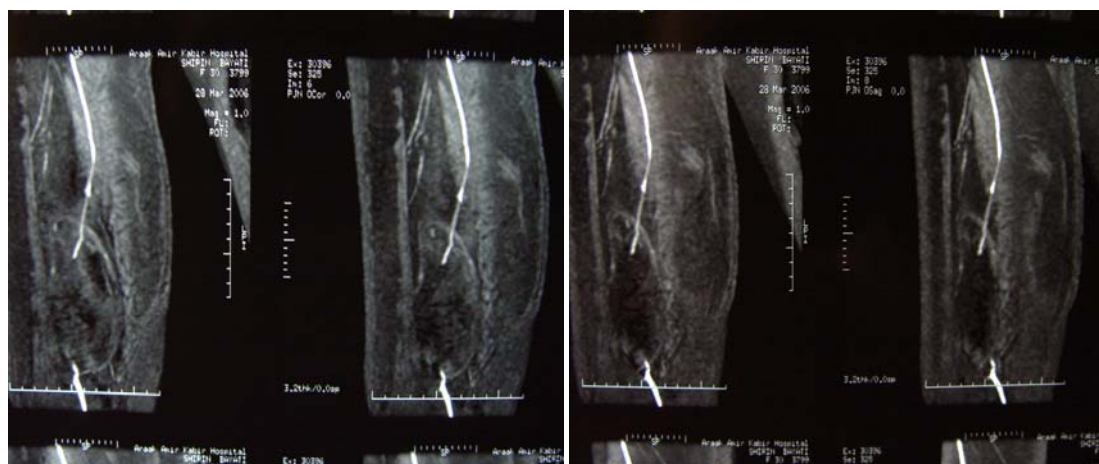^۳ - "Yih and yang" sign.

^۴ - "to and fro" flow.

^۱ - Thrill.



شکل ۳. نمای MRI بدون تزریق از توده منتشر اطراف دیستال ران



شکل ۴. نمای MRI که بیانگر Run Off شریان فمورال اطراف ضایعه است

نتیجه گیری

در بیمارانی که با سابقه ترومای نفوذی و علایم ناشی از وجود عفونت مراجعه می کنند علاوه بر آبه، احتمال ایجاد آنوریسم کاذب نیز باید مد نظر قرار بگیرد. در این موارد برای تشخیص قطعی وجود آنوریسم کاذب، انجام سونوگرافی (ترجیحاً به صورت داپلر) ضروری است و روش درمان براساس اندازه آنوریسم و وجود علایم در بیمار انتخاب می شود.

منابع

1. Lumsden AB, Lin PH, Bush RL, Chen C. Arterial disease. In: Brunicardi FC, Anderson

DK, Billiar TR, Dunn DL, Hunter JG, Pollock RE, editors. Schwartz's Principles of Surgery. 8th ed. New York: McGraw-Hill; 2005.p.751-2.
 2. Corriere MA, Guzman RJ. True and false aneurysms of the femoral artery. Semin Vasc Surg 2005, 18(4): 216-23.
 3. Ricotta J. Open vascular surgery. In: Rutherford RB, editor. Vascular Surgery. 6th ed. Philadelphia: Saunder;2005. p. 650-60.
 4. Lun-Kao C. Pseudoaneurysm of the popliteal artery. Tex Heart Inst J 2002; 29:126-8.
 5. Zarins CK, Heikkinen MA, Hill B. Aneurysmal Vascular Disease. In: Townsend CM, Beauchamp RD, Evers BM, Mattox KL,

- editors. Sabiston Textbook of Surgery. 17 th ed. Philadelphia:Saunders; 2004. p.1983-84.
6. Sapienza P, Mingoli A, Feldhaus RJ, Marzo L, Cavallari N, Cavallaro A. Femoral artery aneurysms: long-term follow up and results of surgical treatment. *Cardiovasc Surg* 1996, 4(2): 181-4.
7. Imsand D, Hayoz D. Current treatment options of femoral pseudoaneurysms. *Vasa* 2007; 36(2): 91-5.
8. Rumack CM. *Diagnosis ultrasound*. St. Louis: Mosby; 1998: 493-4, 924-7.
9. Naqi SA, Khan HM, Akhtar S, Shah TA. Femoral pseudoaneurysm in drug addicts- excision without revascularization is a viable option. *Eur Vasc Endovase Surg* 2006, 31(6): 585 -7.
10. Prabhu LV, Kini H, Nayak SR, Pai MM. Ilio-femoral aneurysm masquerading as an inguinal abscess. *Rom J Morphol Embryol* 2007, 48(2):161-3.
11. Kronzon I. Diagnosis and treatment of iatrogenic femoral artery pseudoaneurysm: a review. *J Am Soc Echocardiogr* 1997; 10: 236-45.
12. Danzi GB, Sesana M, Capuano C, Baglini R, Bellosta R, Luzzani L, Carugati C, Sarcina A. Compression repair versus low-dose thrombin injection for the treatment of iatrogenic femoral Pseudoaneurysm: a retrospective case -control study. *Ital Heart J* 2005; 6(5):384-9.

A case report of superficial femoral artery pseudoaneurysm

Behrouzi AR^{1*}, Amini M²

Abstract

Introduction: A pseudoaneurysm is a pulsatile hematoma secondary to bleeding into soft tissue, which involves peripheral vessels in the most cases. A femoral artery pseudoaneurysm that is a rare complication, mainly occurs following prior arterial catheterization but it may also be formed with trauma. In this article a superficial femoral artery is reported.

Case: The patient is a 24 years old woman who was admitted with a wound in the posteroinferior region of right thigh 10 days before her recent referral. The skin of the wound had been repaired. After 1 week; pain, progressing swelling in inferior region of thigh and knee, fever, shivering and limping were presented. In physical examination, 90 degree flexion of knee, edema, warmth and tenderness in inferior region of thigh were observed. Any pulse of dorsalis-pedis and posterior-tibialis was not touched. In the next step; blood laboratory test, simple X-ray, Doppler sonography and magnetic resonance imaging (MRI) of right lower limb were accomplished. Finally, with the diagnosis of femoral artery pseudoaneurysm, excision of the pseudoaneurysm with reverse saphenous vein grafting was performed.

Conclusion: Pseudoaneurysm should be noticed in patients with history of penetrating trauma and symptoms due to infection. In these cases sonography is necessary to get the exact diagnosis. The size of aneurysm and patient's symptoms, determine the method of treatment.

Key words: Pseudoaneurysm, femoral artery, peripheral, vessels, aneurysm

*Corresponding author;

Email: dr_amini@yahoo.com

Address: Department of surgery, Vali-e-Asr hospital, Arak, Iran.

1 - Orthopedic surgeon, Vali-e-Asr hospital, Arak, Iran.

2 - Assistant professor of surgery, thoracic surgeon, school of medicine, Arak University of medical sciences.