

Rare Lower Limb hydatid cysts presenting as mass

- 1- Assistant Surgeon, Department of surgery, Ahvaz University of Medical Sciences, Ahvaz, Iran
- 2- Assistant Surgeon, Department of surgery, Tehran University of Medical Sciences, Tehran, Iran
- 3- Assistant Professor, Department of surgery, Ahvaz University of Medical Sciences, Ahvaz, Iran

Received: 1 Dec 2013, Accepted: 23 Apr 2014

Abstract

Introduction: Hydatid disease is a parasitic infestation by a tapeworm of the genus *Echinococcus*. Man is an intermediate or accidental host of this parasite, and is infested by consuming contaminated plants or vegetables, or by contact with dogs. The larvae travel through the gut wall and 60-75% are filtered by the liver, and a few travel directly to the lungs to produce a hydatid cyst there. Growth of hydatid cysts has been reported in the spleen, muscles, bones, and brain. Hydatid cyst embolism to peripheral limb arteries is extremely rare

Case: A 41-year-old gravid woman presented with sudden pain, erythema and warming of the olden infra-inguinal mass which existed from 1 year ago. The notable findings at physical examination included 40*20 mm diameter soft mass with warming and erythema in 4 cm below inguinal ligament of right lower limb. She didn't mentioned any previous history hydatid cyst. Intraoperatively, Percutaneous aspiration of the mass was performed which demonstrate white turbid fluid. after the surgical incision we saw the white colored subcutaneous hydatid cyst and completely remove it and send it to pathological examination which confirmed hydatid cyst diagnosis. further liver ultrasound and chest radiography hasn't shown any evidence of liver or lung involvement.

Conclusion: Cystic echinococcosis may affect all organs, but mostly settles in the liver and lungs. We do not have data on the means by which the larvae of echinococcosis reach the inguinal area without liver and lung involvement. Considering the anatomy of the groin and its lymphatic tissue, we can make an assumption about how the hydatid cysts settle in the groin space. Although it occurs rarely, larvae in the gastrointestinal tract may pass to the lymphatic circulation, and then settle in the groin space through the rich lymphatic flow of inguinal area.

Keywords: Hydatid cyst, Echinococcosis, Lower limb mass

*Corresponding author:

Address: Assistant Surgeon, Department of surgery, Tehran University of Medical Sciences, Tehran, Iran
Email: adnan_ti@yahoo.com

گزارش یک مورد کیست هیداتید به صورت توده ای در اندام تحتانی

محمد رضا ایمانی¹، عدنان تیزمغز^{2*}، میر احمد سلماسی³

1- دستیار جراحی، گروه جراحی، دانشگاه علوم پزشکی اهواز، اهواز، ایران

2- دستیار جراحی، گروه جراحی، دانشگاه علوم پزشکی ایران، تهران، ایران

3- استادیار، گروه جراحی، دانشگاه علوم پزشکی اهواز، اهواز، ایران

تاریخ دریافت: 92/9/10 تاریخ پذیرش: 93/2/3

چکیده

مقدمه و هدف: کیست هیداتید یک بیماری انگلی به وسیله کرم نواری پهن بنام اکینوкокوس گرانولوزوس می باشد. انسان میزبان واسطه یا تصادفی این انگل می باشد و به وسیله مصرف سبزیجات و گیاهان آلوده به مدفوع سگ و سگ سانان آلوده می شود. 65 الی 70 درصد موارد کیست ها در کبد تشکیل می شوند و در بقیه موارد درگیری ریه ها را شاهد هستیم و به ندرت نیز از سایر نقاط نظیر طحال، عضلات، استخوان ها و مغز نیز گزارش شده است. در ادامه این مقاله به صورت گزارش مورد، به یک تظاهر نادر بیماری کیست هیداتید می پردازیم.

گزارش مورد: خانم 41 ساله بارداری با تورم، قرمزی، درد ناگهانی توده قبلی از یک سال پیش در ران و زیر منطقه کشاله مراجعه کرده بود. در معاینه بالینی توده نرم به ابعاد 20 در 40 میلی متر با گرمی و قرمزی و در 4 سانتی متری زیر رباط اینگوینال در اندام تحتانی راست دیده شد. در یافته های حین عمل، هنگام آسپیراسیون توده مایع سفید شیری رنگ خارج شد. سپس با برش جراحی، کیست هیداتید از زیر جلد به طور کامل خارج شد و به آزمایشگاه آسیب شناسی ارسال گردید. در سونوگرافی کبدی و گرافی قفسه سینه که متعاقب آن به عمل آمد، اثری از کیست هیداتید کبد و ریه یافت نشد. **نتیجه گیری:** کیست هیداتید می تواند هر جایی از بدن انسان را درگیر کند اما اغلب موارد در کبد و ریه مشاهده می شود. اطلاعاتی از نحوه درگیر شدن اندام تحتانی بدون درگیری کبد و ریه در دست نیست. اما ممکن است این آلودگی از طریق لنفاتیک گوارش به لنفاتیک ناحیه اینگوینال سرایت کند و لذا در این موارد، درگیری کبد و ریه وجود نداشته باشد.

واژگان کلیدی: آلوئولار، اکینوкокوزیس، هپاتیک، هیداتید کیست

*نویسنده مسئول: تهران، دانشگاه علوم پزشکی ایران، گروه جراحی

Email: adnan_ti@yahoo.com

مقدمه

کیست هیداتید (Hydatid Cysts) یک آلودگی انگلی است که توسط کرم‌های پهن بندبند از جنس اکینوкокوس (*Echinococcus granulosus*) ایجاد می‌شود. اگرچه این بیماری در کشورهای در حال توسعه آندمیک است ولی تغییر الگوی مهاجرت سبب افزایش شیوع آن در کشورهایی که قبلاً غیر معمول بوده، شده است. بنابراین می‌توان آن را به عنوان یک آلودگی با گسترش جهانی در نظر گرفت. 3 گونه از 4 گونه شناخته شده از اکینوкокوس، از اهمیت پزشکی در انسان برخوردار است و اکینوкокوس گرانولوزوس شایع‌ترین گونه می‌باشد. گونه اکینوкокوس مولتی لوکولاریس (*Echinococcus multilocularis*) نادر ولی بدخیم‌ترین گونه بوده و اکینوкокوس وجلی (*Echinococcus vogeli*) نادرترین گونه شناخته شده می‌باشد. پس از ورود به کبد و ریه جنین شش قلابی (oncosphere) به یک کیست تبدیل می‌شود. کرم‌های بالغ از طریق خوردن اجزاء آلوده به کیست، و در روده میزبان نهایی یعنی سگ تشکیل می‌شوند.

انسان میزبان واسط یا اتفاقی این انگل است و با مصرف گیاهان یا سبزیجات آلوده به تخم کرم یا تماس با سگ بیمار به این انگل مبتلا می‌شود. انگل پس از ورود به روده وارد کبد و 60-75 درصد موارد در کبد به دام می‌افتد و در برخی از موارد نیز مستقیماً به ریه می‌رسد (1، 2). کیست هیداتیک دارای دو لایه لامینایی (laminated) و زایا (germinative) است (3). پارگی لایه زایا، منجر به تولید کیست‌های دختر می‌شود.

در رادیوگرافی معمولی ممکن است کلسیفیکاسیون حلقوی در کیست‌های کبدی یا حفره در ریه دیده شود. اما سی تی اسکن دقیق‌تر بوده و می‌تواند توده‌های پر از مایع هاپو دنتز با یا بدون septations ها را نشان می‌دهد. دیواره کیست ممکن است کلسیفیه یا حاجب و یا دارای کیست‌های متعدد دختر باشد. لایه داخلی کیست ممکن است از لایه‌های بیرونی جدا شده و به عنوان یک ساختار ماریچ داخل کیست به نظر برسد. در سونوگرافی،

کیست معمولاً اکوژن است که به دلیل وجود کیست دختر یا غشاهای infolded است. البته کیست دختر می‌تواند به صورت اکوژن یا غیر اکوژن در سونوگرافی تظاهر کند (4). بیماری کیست هیداتید در نواحی روستایی با امکانات بهداشت ضعیف و شرایط زندگی نامناسب که در آن انسان، سگ و گاو در مجاورت هم زندگی می‌کنند، شایع‌تر است (5). آمبولی کیست هیداتید به شریان‌های اندام محیطی بسیار نادر است، که احتمالاً به دلیل آن است که کیست برای رشد به اکسیژن نیازمند است در حالی که عضلات معمولاً حاوی اسید لاکتیک می‌باشند. آزمون‌های سرولوژیک مختلفی برای تشخیص این بیماری از جمله آزمون کازونی، ایمونوالکتروفورز، فیکساسیون کمپلمان و الایزا وجود دارد.

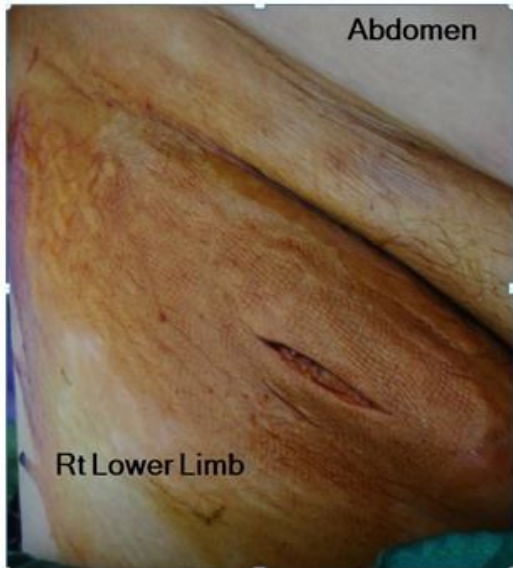درمان اولیه از کیست هیداتیک روش جراحی بوده و در موارد منتشر و یا در مواردی که عمل جراحی امکانپذیر نیست، درمان دارویی با مبنادازول و آلبندازول تجویز می‌شود. پارگی کیست والد احتمال عود را افزایش می‌دهد. علاوه بر این، نشت محتویات کیست ممکن است شوک آنافیلاکسی را موجب شود (6، 7).

گزارش مورد

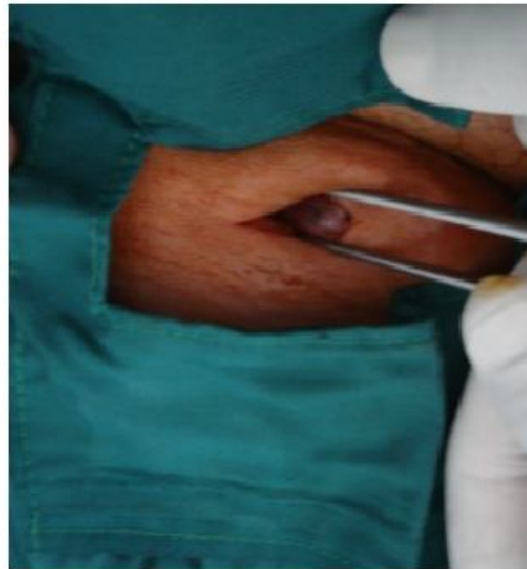
مورد، زن 41 ساله بارداری بود که با درد ناگهانی، قرمزی و گرمی از ناحیه زیر اینگوینال مراجعه کرده، که از 1 سال پیش این علائم وجود داشته است. در معاینه فیزیکی توده نرم به ابعاد 20 در 40 میلی‌متر و گرم و اریتم در 4 سانتی‌متر زیر لیگامان اینگوینال راست مشاهده شد. در سونوگرافی لگن و کشاله ران توده hypoechogenic به ابعاد 28 در 40 میلی‌متر، با حجم تقریبی 12 میلی لیتر بدون جریان خون در بافت زیر جلدی و قدامی به عروق فمورال مشترک و با فاصله 30 میلی‌متر از سطح پوست همراه با ادم زیر جلدی و التهاب اطراف گزارش گردید که می‌تواند مطرح کننده آبسه و یا گره‌های لنفاوی نکروزه باشد. بیمار هیچ سابقه‌ای از ابتلا به کیست هیداتید قبلی را ذکر نمی‌کرد. حین عمل، آسپیراسیون توده از طریق پوست انجام شد که مایعی سفید رنگ و کدر خارج گردید. بعد از

تأیید نمود (شکل 1). در سونوگرافی کبدی، کیست هیداتید کبدی مشاهده نگردید و در رادیوگرافی قفسه سینه نیز شواهدی از درگیری ریه دیده نشد.

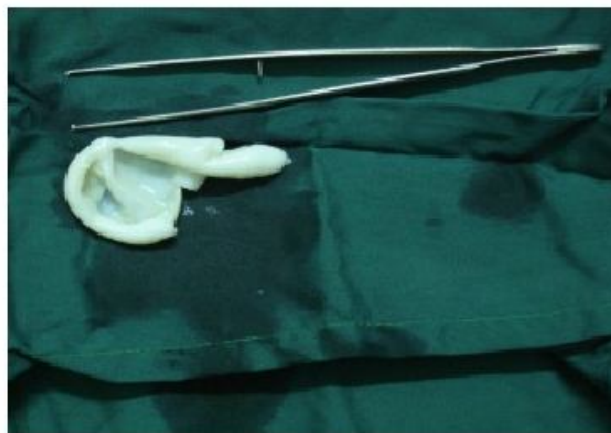
برش جراحی، توده زیر جلدی سفید رنگ کیست هیداتید رویت شد و به طور کامل برداشته شد و جهت بررسی پاتولوژیک ارسال گردید که تشخیص کیست هیداتید را



A



B



C

شکل 1. A- برش جراحی روی توده ناحیه اینگوینال، B- خارج کردن توده زیر جلدی سفید رنگ، C- جدار سفید رنگ کیست هیداتید پس از خارج شدن

بحث

است. لارو پس از عبور از دیواره مویرگ‌های کبد به ریه‌ها می‌رسد. در 10-20 درصد از بیماران، لارو می‌تواند از طریق کبد و ریه‌ها به گردش خون سیستمیک با استفاده از سیستم مویرگی منتقل گردد و در هر بافت و ارگانی از بدن کاشته شود. هم‌چنین لارو می‌تواند از طریق عروق لنفاوی مزانتریک و یا مهاجرت transmurale از طریق دیواره روده

اکینوкокوس کیستیک ممکن است در تمام ارگان‌ها دیده شود، اما به طور عمده کبد و ریه‌ها را درگیر می‌کند که این هم نتیجه چرخه زندگی انگل می‌باشد. کبد اولین فیلتر در مسیر جریان ورید پورتال کبدی است. بسیاری از لاروها در اینجا کاشته شده و ساختار کیست تشکیل شده

نیز منتشر و در بافت‌ها و ارگان‌های مختلف داخل شکمی و حتی داخل لگن کاشته شود (8، 9).

مکانیسمی که به وسیله آن لارو انگلی از سد مویرگی کبد و ریه به گردش خون سیستمیک می‌رسد و چگونگی کاشته شدن آنها در ارگان یا بافت‌های مختلف، یک موضوع بحث برانگیز باقی مانده است. اگر چه تشخیص بیماری هیداتید آتیبیک، همراه با درگیری کبد و ریه‌ها (ثانویه آتیبیک) آسان است ولی درگیری اولیه آتیبیک به تنهایی و بدون درگیری کبد و ریه (اولیه آتیبیک) یک موضوع جدا از موارد مورد بحث است.

توضیح این که چرا لارو ممکن است به طور مستقیم از طریق سیستم روده عبور کند و به گردش خون سیستمیک بدون درگیری کبد و تشکیل کیست کبدی راه یابد، دشوار است. با این حال برخی موارد نظیر ندول‌های زیر جلدی در ران بدون درگیری اولیه کبد یا ریه گزارش شده است (10). گاهی اوقات کیست هیداتید می‌تواند برساختارهای اطراف آن مانند اعصاب فشار آورده و باعث نوروپاتی محیطی گردد (11، 12).

شواهدی مبنی بر نحوه رسیدن لارو اکینوкокوزیس به ناحیه اینگوینال در دسترس نیست. اما با توجه به آناتومی کشاله ران و بافت لنفاوی غنی آن، یک فرضیه در این مورد انتقال از طریق جریان لنفاوی این ناحیه می‌باشد. در حال حاضر، موثرترین درمان برای بیماری هیداتید واقع در بافت نرم جراحی است. هدف اصلی از عمل جراحی برای جلوگیری از عوارض مانند اثر فشاری بر ساختارهای اطراف آن، عفونت یا پارگی کیست می‌باشد.

سیستکتومی کامل با دیواره ادوانتیس (adventitia) اطراف، این اجازه را به ما می‌دهد تا تمام عناصر انگلی بدون نشت محتویات کیست برداشته شود، که درمان اصلی کیست هیداتید بافت نرم، از جمله زیر بغل و کشاله ران می‌باشد. کیست‌های بافت نرم می‌توانند به راحتی پاره شوند، بنابراین برای جلوگیری از عود، از پارگی کیست باید اجتناب شود (13، 14).

بر اساس تجربه خود ما، بدون در نظر گرفتن محل کیست هیداتید، به تمام بیماران مبتلا که تحت عمل جراحی قرار می‌گیرند باید آلبندازول پیش‌گیری کننده با دوز 400 میلی‌گرم دو بار در روز به مدت حداقل 2 هفته تجویز شود (14). اما در کیست هیداتید اندام این مدت زمان طولانی‌تر می‌شود (15). درمان دارویی بعد از عمل برای بیماران که کیست آنها به طور کامل خارج شده مورد نیاز نیست. در موارد پارگی کیست و یا با کیست‌های متعدد، درمان باید به مدت 2 ماه بعد از عمل ادامه یابد (16).

این مورد نشان می‌دهد که بیماری کیست هیداتید باید در تشخیص افتراقی از هر توده کیستی در هر مکان آناتومیک در نظر گرفته شود، به ویژه هنگامی که آنها در مناطقی که بیماری آندمیک است رخ می‌دهد.

منابع

1. Versaci A, Scuderi G, Rosato A, Angiò LG, Oliva G, Sfuncia G, et al. Rare localizations of echinococcosis: personal experience. ANZ journal of surgery. 2005;75(11):986-91.
2. Unal AE, Ulukent SC, Bayar S, Demirkan A, Akgül H. Primary hydatid cyst of the axillary region: report of a case. Surgery today. 2001;31(9):803-5.
3. Ünalp HR, Kamer E, Rezanko T, Kılıç Ö, Tunakan M, Önal MA. Primary hydatid cyst of the axillary region: a case report. Balkan Medical Journal. 2011;28(2):209-11.
4. Duncan GJ, Tooke S. Echinococcus Infestation of the Biceps Brachii A Case Report. Clinical orthopaedics and related research. 1990; 261:247-50.
5. Rao S, Parikh S, Kerr R. Echinococcal infestation of the spine in North America. Clinical orthopaedics and related research. 1991; 271:164-9.
6. Yagmur Y, Akbulut S. Unusual Location of Hydatid Cysts: A Case Report and Literature Review. Int Surg. 2012;91(1):23-6.
7. Pathak TK, Roy S, Das S, Achar A, Biswas AK. Solitary hydatid cyst in thigh without any detectable primary site. JPMA-Journal of the Pakistan Medical Association. 2011; 61(12): 1244-5.

8. Infanger M, Kossmehl P, Grimm D. Surgical and medical management of rare echinococcosis of the extremities: pre-and post-operative long-term chemotherapy. Scandinavian journal of infectious diseases. 2005; 37(11-12):954-7.
9. Alimehmeti R, Seferi A, Rroji A, Alimehmeti M. Saphenous neuropathy due to large hydatid cyst within long adductor muscle: case report and literature review. Journal of infection in developing countries. 2012;6(6):531-5.
10. Maddah G, Shabahang H, Noghabi RS. Pelvic hydatid cyst with uncommon sciatalgia manifestation: a case report. Tehran University Medical Journal. 2013;71(8):541-5.
11. Chiodini PL, Moody AH, Manser DW, Britton R. Atlas of medical helminthology and protozoology: Churchill Livingstone Edinburgh; 2001.P.25-6.
12. Tappe D, Stich A, Frosch M. Emergence of polycystic neotropical echinococcosis. Emerging infectious diseases. 2008; 14(2):292-7.
13. Canda MS, Canda T, Astarcioglu H, Güray M. The Pathology of Echinococcosis and the Current Echinococcosis Problem in Western Turkey (A Report of Pathologic Features in 80 Cases). Turkish Journal of Medical Sciences. 2003;33(6): 369-74.
14. Eckert J, Deplazes P. Biological, epidemiological, and clinical aspects of echinococcosis, a zoonosis of increasing concern. Clinical microbiology reviews. 2004;17(1):107-35.
15. Seenu V, Misra M, Tiwari S, Jain R, Chandrashekhar C. Primary pelvic hydatid cyst presenting with obstructive uropathy and renal failure. Postgraduate medical journal. 1994; 70(830): 930-2.
16. Sherlock S. Diseases of the liver and biliary system. Diseases of the liver and biliary system 6th edition.1981(6):247-452.