

The Efficiency of Medial Plantar Skin Flap for Reconstructing Heel after Excision of Heel Melanoma

Hosseinali Abdolrazaghi¹, Azade Riyahi^{2*}

1- Assistant Professor, Department of Hand Surgery, Tehran University of Medical Science, Tehran, Iran.

2- MSc, Department of Occupational Therapy, Arak University of Medical Sciences, Arak, Iran.

Received: 20 Dec 2015, Accepted: 20 Apr 2016

Abstract

Background: This essay reports a case about tissue defect of heel due to melanoma excision.

Patient history: The patient was a man 60 years old with a heel ulcer that had reported malignant melanoma in biopsy. Then the ulcer was done under wide local excision.

Materials and Methods: We should use flap for tissue defect coverage that tendon and heel bone are exposed from it. It seems using skin graft is not useful, because skin graft in persistent contact with shoes will get chronic ulcer. Among different flaps (sural flap or medial plantar flap), we decided to use medial plantar flap. The advantage of this flap is its sensority and low volume.

Conclusion: Conclusion with due attention the results, The medial plantar flap, as an efficient method, is advised to reconstruct heel specially after excision of melanoma.

Keywords: Heel defect, Heel melanoma, Heel reconstruction, Medial plantar Flap

*Corresponding Author:

Address: Department of Occupational Therapy, Arak University of Medical Sciences, Arak, Iran.

Email: Azade.riyahi@yahoo.com

کارایی فلاپ پوستی مدیال پلانتار جهت پوشش پاشنه پا به دنبال اکسیزیون ملانومای پاشنه

حسینعلی عبدالرزاقی^۱، آزاده ریاحی^{۲*}

۱- استادیار، گروه جراحی دست، دانشگاه علوم پزشکی تهران، تهران، ایران.

۲- کارشناس ارشد، گروه کاردرمانی، دانشگاه علوم پزشکی اراک، اراک، ایران.

تاریخ دریافت: ۹۴/۹/۳۰ تاریخ پذیرش: ۹۵/۲/۱

چکیده

زمینه و هدف: این مقاله به گزارش یک مورد نقص بافتی پاشنه به دنبال برداشتن تومور ملانوم پاشنه اشاره دارد. **معرفی بیمار:** بیمار، آقای ۶۰ ساله با زخم پاشنه که در بیوپسی ملانوم بدخیم گزارش شده بود، تحت اکسیزیون با مارژین مناسب قرار گرفت.

مواد و روش‌ها: برای پوشش نقص بافتی حاصله که حتی ممکن است تاندون آشیل یا استخوان پاشنه در معرض دید باشد بایستی از فلاپ استفاده شود. به نظر می‌رسد استفاده از گرافت در این مورد مناسب نباشد، چون در تماس مداوم با کفش دچار زخم مزمن می‌شود. از بین فلاپ‌ها می‌توان هم از سوراخ فلاپ استفاده کرد و هم از فلاپ مدیال پلانتار که در این زمینه فلاپ مدیال پلانتار را به کار گرفتیم. مزیت این فلاپ حس دار بودن آن و حجم کمتر فلاپ می‌باشد. **نتیجه‌گیری:** با توجه به نتایج، کاربرد این نوع فلاپ به عنوان روشی کارآمد در بازسازی پاشنه به ویژه به دنبال اکسیزیون ملانوما توصیه می‌گردد.

واژگان کلیدی: نقص پاشنه، ملانومای پاشنه، بازسازی پاشنه، فلاپ مدیال پلانتار

*نویسنده مسئول: ایران، اراک، دانشگاه علوم پزشکی اراک، گروه کاردرمانی

Email: Azade.riyahi@yahoo.com

مقدمه

پا عملکردهای مختلفی از جمله ساپورت، تعادل، جا به جا نمودن و قابلیت دریافت حس را دارا می‌باشد و پاشنه پا نقش مهمی را در عملکردهای فوق به ویژه تحمل وزن بدن به هنگام راه رفتن و جا به جا نمودن شخص ایفا می‌کند، بنابراین هرگونه آسیب در پاشنه پا باعث ایجاد اختلال در وظایف این عضو گردیده و بیمار را ناتوان می‌نماید (۱).

با توجه به اهمیت نقش پاشنه پا، ترمیم نقایص آن با استفاده از بافت مناسب بسیار حائز اهمیت می‌باشد. عوامل گوناگون از قبیل آسیب‌های ناشی از تصادفات، عفونت، سوختگی، سرمازدگی، برداشتن تومور، ملانوما و غیره در ایجاد نقایص نسج نرم و سخت پاشنه موثرند. آسیب پاشنه پا به دنبال نقص بافت نرم در تروما و پس از جراحی تومور از جمله ملانوما همواره مورد بحث بوده است (۲).

در سال ۲۰۱۳، طی یک بررسی، ۷۶۶۹۰ مورد مبتلا به مالیگنانت ملانوما گزارش شد که در ۹۴۸۰ بیمار منجر به مرگ شد. ملانوما اساساً از ملانوسیت‌هایی در اتصال اپیدرم-درم منشأ می‌گیرند که این ملانوسیت‌ها دچار تغییرات دیس پلاستیک می‌شوند (۳).

از میان ریسک فاکتورهای ملانوم، اشعه ماورای بنفش یک ریسک فاکتور محیطی می‌باشد و دیگر ریسک فاکتورها عبارت اند از: سابقه شخصی قبلی، دیس پلاستیک نوی، سندرم لووس دیس پلاستیک که اتوزومال غالب می‌باشد و تقریباً ۱۰۰ درصد خطر ملانوما می‌جلدی دارد، کونژنیتال نوی و فمیلیال هیستوری مثبت (۴).

در تظاهرات کلینیکی، رشد ملانوما ابتدا به صورت لوکالیزه و بعد به صورت شعاعی و سپس به صورت ورتیکال می‌باشد. انواع ملانوما شامل ملانوم گسترش یابنده سطحی، لنتیگومالیگنا، آملاونوک، موکوزال، ندولار، پولیپوئید، دسموپلاستیک و آملاونوتیک می‌باشد (۵).

انواع ملانوما (۱) ملانوم گسترش یابنده سطحی که شایع‌ترین نوع می‌باشد و در هر جایی از بدن به جز دست و پا دیده می‌شود. (۲) ملانوما ندولار ۱۵ تا ۳۰ درصد ملانوما را

تشکیل می‌دهد و از این جهت که ابتلا به صورت ورتیکال رشد می‌کند منحصر به فرد است و پروگنوز بدتری دارد. (۳) ملانوم لنتیگو در افراد مسن و بیشتر در سر و گردن دیده می‌شود و (۴) ملانوم آکرال بیشتر در افراد سیاه پوست و در یهودیان و در سطوح پالمار و پلانتار و ساب انگوال دیده می‌شود (۳، ۶).

شایع‌ترین تظاهر ملانوما به صورت یک ضایعه با حدود و حاشیه غیر قرینه قرینه، حاشیه نامنظم، تغییر رنگ، قطر بزرگ‌تر از ۶ میلی‌متر و برجسته می‌باشد (ABCDE). از خصوصیات کلیدی دیگر ملانوما یک ضایعه جلدی پیگمانته و بزرگ شونده، زخمی و همراه با خون‌ریزی می‌باشد (۳).

در تشخیص ملانوما بررسی تشخیصی شامل تاریخچه و معاینه می‌باشد. تمام پوست بالینی از نظر ضایعات همراه، ضایعات التهابی و متاستاز بالینی بررسی می‌شود. تمام ضایعات مشکوک بالینی باید تحت اکسیژونال بیوپسی با مارژین ۱ تا ۲ میلی‌متر قرار گیرند. اما اگر ضایعه بزرگ باشد و یا از نظر ظاهری مشکل ساز باشد انسوزیونال بیوپسی و یا بیوپسی پانچ انجام می‌شود و تمام لطف نودهای مشکوک بالینی FNA می‌شوند (۷).

ملانوما بر اساس AJCC به مرحله ۱ و ۲ (بیماری لوکالیزه)، مرحله ۳ بیماری رژیونال و مرحله ۴ بیماری با متاستاز دور دست تقسیم می‌شود. مهم‌ترین فاکتورهای تشخیصی ضخامت تومور، اولسر و میزان میتوتیک می‌باشد. محل متاستاز به شدت با پروگنوز بیماری در مرحله ۴ مرتبط است و اگر ملانوما با افزایش LDH همراه باشد پروگنوز بدتر است (۸).

ملانوما پرریسک به ویژه در اندام تحتانی ممکن است نیاز به تصویربرداری بیشتر مثل PET-CT و یا سی تی اسکن داشته باشند. بیماران ملانوما با لطف نود قابل لمس بالینی ممکن است نیاز به تصویربرداری سی تی توراکس، شکم و لگن و یا کل بدن، PET-CT یا MRI مغز داشته باشند (۹).

روش بازسازی در این مطالعه، استفاده از فلاپ فلاپ پوستی مدیال پلانتار می‌باشد که حس دار بودن این فلاپ و حجم کم این فلاپ نسبت به مدیال فلاپ از جمله مزیت‌های حائز اهمیت آن می‌باشد.

نقص بافت نرم ناحیه پا یک مشکل اساسی در جراحی ترمیمی می‌باشد. مدیال پلانتار یک فلاپ ایده‌آل برای پوشش پاشنه است. اندیکاسیون این فلاپ برای پوشش ناحیه پاشنه می‌باشد (۱۲، ۱۴).

مدیال پلانتار فلاپ از ناحیه عدم تحمل وزن پلانتار بلند می‌شود و روی شریان مدیال پلانتار که شاخه دیستال شریان تیپالیس خلفی می‌باشد بلند می‌شود. مدیال پلانتار فلاپ یک فلاپ حس‌دار است (۱۴).

در تکنیک جراحی، طراحی فلاپ به ناحیه عدم تحمل وزن پاشنه محدود می‌شود. نواحی تحمل وزن شامل پاشنه، سرمتاتارس‌ها و لترال آرک می‌باشد. از خلف مدیال مائلول با انسزیون پوستی، فاشیال روی ابداکتور هالوسیس باز می‌شود. فلکسور رتیناکولوم باز شده تا شریان تیپالیس خلفی مشخص شود (۷).

منشأ شریان مدیال پلانتار در پروگزیمال بوردر ابداکتور هالوسیس مشخص می‌شود. مارژین مدیال فلاپ کنار زده شده، سپس عضله مشخص می‌شود. فاشیا هم همراه با فلاپ بلند می‌شود. عصب انگشت بزرگ و عصب دیجیتال مدیال دیستال به عضله مشخص است (۷).

در این مطالعه یک مورد از کاربرد موفقیت آمیز این فلاپ در یک بیمار مبتلا به ملانوما پاشنه معرفی می‌شود.

معرفی بیمار

بیمار آقای ۶۴ ساله بازنشسته بود که با شکایت زخم و برآمدگی پاشنه پای راست به بخش جراحی بیمارستان سینا ارجاع شده بود (شکل ۱). این زخم از سال ۸۷ به صورت ضایعه جلدی کوچک در پاشنه ایجاد شده که تا مهر ماه ۹۳ بدون تغییر بوده است. ولی در مهرماه دچار خونریزی و افزایش سایز و پوسته‌ریزی و تغییر رنگ شده

SLNB جهت ارزیابی بیماران ملانوما بدخیم که از نظر بالینی، لنف نود قابل لمس ندارند جزء ارزیابی استاندارد می‌باشد. SLNB برای ملانوما ۱ تا ۴ میلی‌متر توصیه می‌شود (۱۰).

در درمان جراحی تومور ملانوما جلدی و لنف نودها، اکسیزیون ضایعه با مارژین مناسب اساس درمان است، به طوری که اگر ضخامت تومور کمتر از ۱ میلی‌متر باشد مارژین ۱ سانتی‌متر نیاز دارد و در ضخامت تومور ۱ تا ۲ میلی‌متر، مارژین ۱ تا ۲ سانتی‌متر، در ضخامت ۲ تا ۴ میلی‌متر، مارژین ۲ سانتی‌متر و در ضخامت تومور بیشتر از ۴ میلی‌متر، مارژین ۲ سانتی‌متر مورد نیاز می‌باشد. SLNB ارزش پروگنوستیک دارد و روی سروایوال اثر ندارد (۳).

شایع‌ترین محل متاستاز دور دست برای ملانوما، ریه، کبد، مغز و GI می‌باشد (۱۱).

از موارد تشخیص افتراقی ملانوما پاشنه می‌توان به اولسر نوروتروفیک، آگزما، سارکوما و پلانتار سودوکروموهیدروزیس اشاره نمود (۱۲).

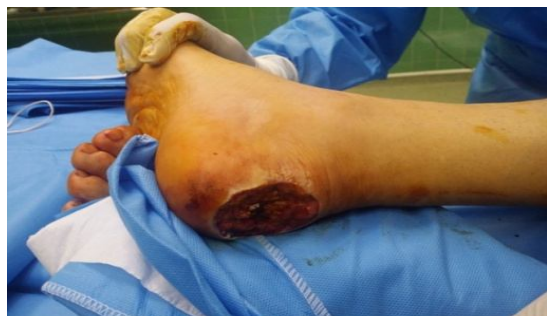روش بازسازی پاشنه در رابطه با وسعت ضایعه، نوع آسیب، وضع نسوج مجاور، شغل، سن و سلامت کلی بیمار متفاوت است.

روش‌های بازسازی ملانوما عبارت‌اند از: ترمیم اولیه، گرافت پوستی و فلاپ یا فلاپ‌های لوکال یا رژیونال یا دور دست و فلاپ آزاد (۷، ۱۳).

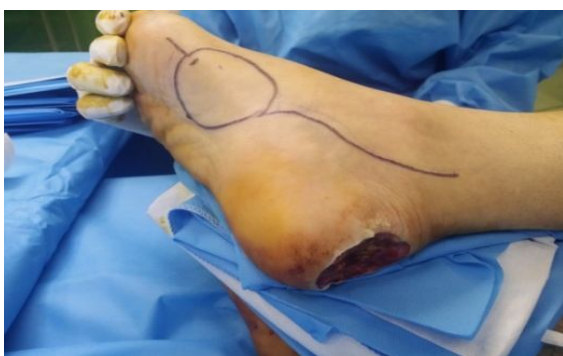از جمله تکنیک‌های به کار رفته برای پوشش نقص بافتی در پاشنه می‌توان به استفاده از فلاپ‌های پدیکولر و یا فلاپ‌های آزاد اشاره کرد. از فلاپ‌های پدیکولر می‌توان سورال فلاپ، صافوس فلاپ، مدیال پلانتار فلاپ، دورسال پدال نوروکوتانوس فلاپ را نام برد و از فلاپ‌های آزاد می‌توان به فلاپ ران قدامی - جانبی، فلاپ کشاله ران و فلاپ بازوی جانبی اشاره نمود (۶).

از جمله روش‌های بازسازی رایج در ایران به خصوص در مورد ملانوما پاشنه، فلاپ مدیال و یا گرافت پوستی می‌باشد.

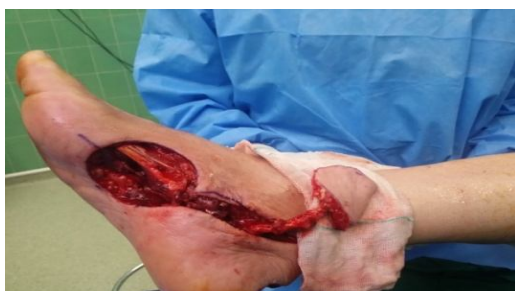تحمیل وزن، فلاپ طراحی شد (شکل ۳). سپس فلاپ طبق شکل ۴ روی پدیکول عروقی و عصبی بلند شد و به روی نقص جای گذاری شده (شکل ۵) و محل نقص با گرافت پوستی دارای ضخامت شکاف دار پوشیده شد. از خصوصیات این فلاپ حس دار بودن آن می باشد (شکل ۶).



شکل ۲. نقص بافتی حاصله پس از اکسیزیون تومور

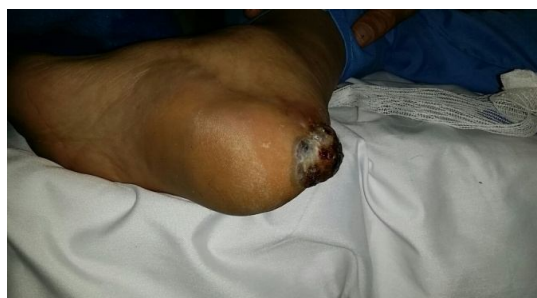

شکل ۳. طراحی فلاپ در ناحیه عدم تحمل وزن



شکل ۴. بلند کردن فلاپ پوستی مدیال پلانتار

بود. سابقه ۱۵ ساله مصرف سیگار، سابقه جراحی کاتاراکت چپ و هرنی چپ و سابقه MI و HTN نیز گزارش شد. هم چنین سابقه مصرف تریامترن و آتروواستاتین، دیگوکسین، کارودیلول و قطره بتامتازون و نفازولین عنوان شد. این بیمار به علت زخم بدخیم تحت بیوپسی زخم پاشنه قرار می گیرد که در پاتولوژی مالیگنانت ملانوما گزارش می شود.



شکل ۱. ملانومای پاشنه

طی بررسی پزشکی، شکم، لگن، توراکس و مغز تحت سی تی قرار گرفتند که نکته پاتولوژیکی یافت نشد. در بررسی تصویربرداری یک لنف نود ناحیه اینگوینال ذکر شده بود که تحت اکسیزیونال قرار گرفت و در پاتولوژی منفی گزارش شد. بیمار تحت عمل جراحی اندیسیون محلی وسیع با مارژین ۲ سانتی متر از عمق و لترال مدیال و حاشیه فوقانی و تحتانی قرار گرفت.

در بررسی Frozen مارژین ها Free گزارش شد. بیمار تحت عمل پوشش نقص حاصله در ناحیه پاشنه با فلاپ نوروایسلند مدیال پلانتار قرار گرفت (شکل ۲). قبل از عمل بیمار در معاینه نبض دورسالیس پدیس و پوستریور تیپالیس داشت. بر اساس ابعاد نقص که حداکثر طول آن ۵ سانتی متر و حداکثر عرض آن ۶ سانتی متر بود، در سطح پلانتار عدم

می‌باشد. از بین این دو، فلاپ مدیال پلانتار، حجم کمتر و حس دار بودن و پوست انعطاف پذیر از خصوصیات آن می‌باشد. البته نکته مهم در فلاپ مدیال پلانتار ارزیابی قبل از عمل آن با آنژیوگرافی جهت بررسی وجود شریان مدیال پلانتار می‌باشد (۷، ۱۷).

بیمار در مراجعات پس از عمل، قادر به گذاشتن وزن روی اندام بدون هیچ گونه محدودیت حرکتی و مشکل حسی در ناحیه مذکور بود.

نتیجه گیری

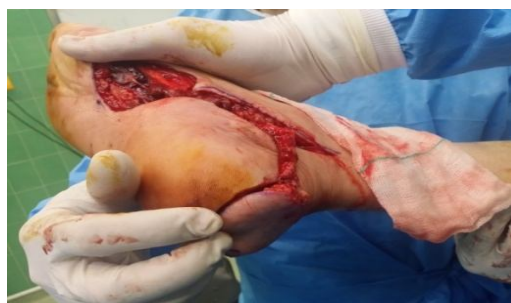از جمله روش‌های بازسازی رایج در ایران به خصوص در مورد ملانومای پاشنه، فلاپ سورال، فلاپ مدیال و یا گرافت پوستی می‌باشد که استفاده از فلاپ پوستی مدیال پلانتار با ویژگی‌هایی از جمله حس دار بودن و حجم کم این فلاپ از جمله مزیت‌های حائز اهمیت آن می‌باشد. با توجه به نتایج موفقیت آمیز، کاربرد این نوع فلاپ به عنوان روشی کارآمد در بازسازی پاشنه به ویژه به دنبال اکسیزیون ملانوما توصیه می‌گردد.

تشکر و قدردانی

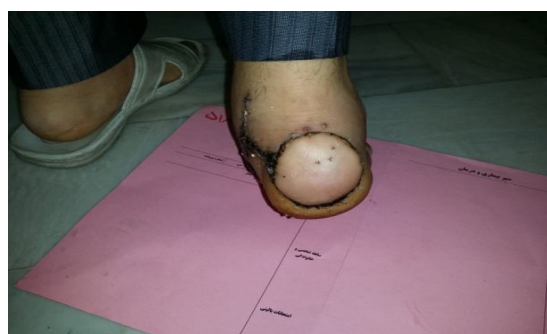
محققان از کلیه کسانی که در انجام این مطالعه همکاری نمودند، کمال تشکر و قدردانی را دارند.

منابع

1. Barnes BC, Seigler HF, Saxby TS, Kocher MS, Harrelson JM. Melanoma of the foot. The Journal of Bone & Joint Surgery. 1994; 76(6): 892-8.
2. Bishop JN, Bataille V, Gavin A, Lens M, Marsden J, Mathews T, et al. The prevention, diagnosis, referral and management of melanoma of the skin: concise guidelines. Clinical medicine. 2007; 7(3):283-90.
3. Brunnicardi FC. Schwartz's principles of surgery: McGraw-Hill, Health Pub. Division; 2005.
4. Gandini S, Sera F, Cattaruzza MS, Pasquini P, Picconi O, Boyle P, et al. Meta-analysis of risk factors for cutaneous melanoma: II. Sun



شکل ۵. جای گذاری فلاپ به روی نقص اولیه



شکل ۶. تصویر فلاپ ۱ ماه پس از جراحی

بحث

نقص بافت نرم ناحیه پاشنه پا چه به دنبال تروما و چه به دنبال اکسیزیون تومور از نظر پوشش بافت نرم همیشه مهم و قابل بحث می‌باشد. نقص بافت نرم در پاشنه چه در محل تحمل وزن و چه در محل عدم تحمل وزن تقریباً همیشه نیاز به فلاپ جهت پوشش دارد، زیرا حتی در محل عدم تحمل وزن اگر گرافت هم شود به دلیل تماس پشت پا با کفش و تحریک مزمن و بستر نامناسب دچار زخم‌های مقاوم به درمان می‌شود که راه علاج آن فلاپ می‌باشد (۱۵، ۱۶).

از شایع‌ترین فلاپ‌ها هم برای این پوشش ناحیه پاشنه، سورال فلاپ و فلاپ پوستی مدیال پلانتار

- exposure. *European journal of cancer*. 2005; 41(1):45-60.
5. Allen AC, Spitz S. Malignant melanoma. A clinicopathological analysis of the criteria for diagnosis and prognosis. *Cancer*. 1953; 6(1):1-45.
 6. Zhu YL, Wang Y, He XQ, Zhu M, Li FB, Xu YQ. Foot and ankle reconstruction: An experience on the use of 14 different flaps in 226 cases. *Microsurgery*. 2013; 33(8):600-4.
 7. Strauch B, Vasconez LO, Hall-Findlay EJ, Lee BT. *Grabb's encyclopedia of flaps*: Lippincott Williams & Wilkins; 2009.
 8. Garbe C, Buttner P, Bertz J, Burg G, d'Hoedt B, Drepper H. Primary cutaneous melanoma. *Cancer*. 1995; 75(10):2484-91.
 9. Hsueh EC, Lucci A, Qi K, Morton DL. Survival of patients with melanoma of the lower extremity decreases with distance from the trunk. *Cancer*. 1999; 85(2):383-8.
 10. Lens M, Dawes M. Global perspectives of contemporary epidemiological trends of cutaneous malignant melanoma. *British Journal of Dermatology*. 2004; 150(2):179-85.
 11. Hamidi R, Cockburn MG, Peng DH. Prevalence and predictors of skin self-examination: prospects for melanoma prevention and early detection. *International journal of dermatology*. 2008; 47(10):993-1003.
 12. Bibbo C. Plantar heel reconstruction with a sensate plantar medial artery musculocutaneous pedicled island flap after wide excision of melanoma. *The Journal of foot and ankle surgery*. 2012; 51(4):504-8.
 13. Ducic I, Attinger CE. Foot and ankle reconstruction: pedicled muscle flaps versus free flaps and the role of diabetes. *Plastic and reconstructive surgery*. 2011; 128(1):173-80.
 14. Masquelet AC, Gilbert A. *Transfers from the upper limb. An atlas of flaps of the musculoskeletal system* London: Taylor & Francis Group. 2003:45-82.
 15. Talley LI, Soong S-j, Harrison RA, McCarthy WH, Urist MM, Balch CM. Clinical outcomes of localized melanoma of the foot: a case-control study. *Journal of clinical epidemiology*. 1998; 51(10):853-7.
 16. Oh SJ, Moon M, Cha J, Koh SH, Chung CH. Weight-bearing plantar reconstruction using versatile medial plantar sensate flap. *Journal of Plastic, Reconstructive & Aesthetic Surgery*. 2011; 64(2):248-54.
 17. Yang D, Yang JF, Morris SF, Tang M, Nie C. Medial plantar artery perforator flap for soft-tissue reconstruction of the heel. *Annals of plastic surgery*. 2011; 67(3):294-8.