

The effects of alcoholic leaf extract *Ocimum basilicum* on angiogenesis in chick chorioallantoic membrane

Niazi Fateme¹, Tehranipour Maryam^{2*}, Shahrokhbabadi Khadije³

1- Department of Biology, Mashhad Branch, Islamic Azad University, Mashhad, Iran

Received: 16 May 2016, Accepted: 29 Jun 2016

Abstract

Background: Angiogenesis is an important biological processes of new blood vessels in many pathological stages of development and embryo development occurs and a complex and dynamic phenomenon that is needed for development and other physiological processes. This study aimed to investigate the effect of alcoholic *Ocimum basilicum* leaf extract on angiogenesis chick chorioallantoic membrane is done.

Materials and Methods: In this experimental study 40 Ross fertilized eggs were randomly divided into four groups: control, sham-exposed and experimental groups were divided. The second day of incubation the eggs window was opened. Eighth day of the alcoholic extract of basil doses of 50 and 150 mg/kg on chick chorioallantoic membrane was injected. On day 12, embryos length and weight and chorioallantoic membrane (CAM) was photographed by photostereomicroscope Then the numbers and lengths of vessels in special area on CAM were measured with Image J. analyzed through by t-test and ANOVA ($P < 0.05$).

Results: The data does not show significant difference between embryos length and weight in sham compare to all experimental groups. In the study vessels number just with 150 mg/kg observed significant.

Conclusion: Alcoholic extract of basil is an increase in the number of vessels and in this sense the healing and growth processes associated with them as well as effective.

Keywords: angiogenesis, chorioallantoic membran, chick embryo, extract alcoholic *Ocimum basilicum*

*Corresponding Author:

Address: Department of Biology, Mashhad Branch, Islamic Azad University, Mashhad, Iran
Email: maryam_tehranipour@mshdiau.ac.ir

بررسی اثر عصاره الکلی برگ گیاه ریحان (*Ocimum basilicum*) بر آنژیوژنز پرده کوریوآلاتتوئیک جنین جوجه

فاطمه نیازی^۱، مریم طهرانی پور^{۲*}، خدیجه شاهرخ آبادی^۳

- ۱- دانشجوی کارشناسی ارشد فیزیولوژی جانوری، گروه زیست شناسی، واحد مشهد، دانشگاه آزاد اسلامی، مشهد، ایران.
۲- دانشیار، دکترای تخصصی فیزیولوژی جانوری، گروه زیست شناسی، واحد مشهد، دانشگاه آزاد اسلامی، مشهد، ایران.
۳- استادیار، دکترای تخصصی ژنتیک مولکولی، گروه زیست شناسی، واحد مشهد، دانشگاه آزاد اسلامی، مشهد، ایران.

تاریخ دریافت: ۹۵/۲/۲۷ تاریخ پذیرش: ۹۵/۴/۹

چکیده

زمینه و هدف: رگ‌زایی، از مهم‌ترین وقایع زیستی است که با تولید رگ‌های جدید، در بسیاری از مراحل رشد و نمو جنینی و پاتولوژیک رخ می‌دهد و یک پدیده پیچیده و فعالی است که برای تکوین جنین و سایر وقایع فیزیولوژیکی مورد نیاز است. این پژوهش با هدف بررسی اثرات عصاره الکلی برگ گیاه ریحان (*Ocimum basilicum*) بر آنژیوژنز پرده کوریوآلاتتوئیک جنین جوجه انجام شده است.

مواد و روش‌ها: در این مطالعه تجربی، تعداد ۴۰ تخم مرغ نطفه‌دار نژاد Ross به طور تصادفی به ۴ گروه شاهد، شاهد آزمایشگاهی و دو گروه تجربی تقسیم شدند. روز دوم انکوباسیون روی تخم مرغ‌ها پنجره ایجاد گردید. روز هشتم عصاره الکلی ریحان با دوزهای ۵۰ و ۱۵۰ (mg/kg) بر روی پرده کوریوآلاتتوئیک جنین جوجه تزریق شد. روز دوازدهم، از پرده کوریوآلاتتوئیک توسط فوتواسترئومیکروسکوپ عکس برداری شد سپس تعداد و طول انشعابات عروقی توسط نرم افزار Image J اندازه‌گیری گردید. داده‌ها به کمک آزمون آماری t-test و ANOVA در سطح معنی‌داری ($p < 0.05$) تجزیه و تحلیل گردید.

یافته‌ها: میانگین قد و وزن جنین‌ها و طول عروق در گروه‌های تیمار نسبت به گروه شاهد آزمایشگاهی تفاوت معنی‌داری را نشان نداد ($p > 0.05$). در بررسی تعداد عروق معنی‌داری فقط در دوز (mg/kg) ۱۵۰ مشاهده گردید.

نتیجه‌گیری: عصاره الکلی ریحان باعث افزایش تعداد عروق می‌گردد و از این نظر بر فرآیندهای ترمیم و رشد و نمو هم‌جنین فرایندهای وابسته به آنها موثر است.

واژگان کلیدی: آنژیوژنز، پرده کوریوآلاتتوئیک، جنین جوجه، عصاره الکلی ریحان

*نویسنده مسئول: گروه زیست شناسی، واحد مشهد، دانشگاه آزاد اسلامی، مشهد، ایران

Email: maryam_tehranipour@mshdiau.ac.ir

مقدمه

سستی سعی بر این است که با استفاده از ترکیبات شیمیایی موجود در گیاهان یا با اختلاط بخش‌های مختلف چند گیاه بتوان به جایگزین مناسبی برای داروهای سنتتیک دست یافت. به عبارت دیگر چون داروهای گیاهی طیف اثر وسیع تری، نسبت به داروهای شیمیایی و سنتتیک موجود در طب دارو درمانی دارند مورد توجه بیشتری قرار گرفته‌اند (۸). گیاه ریحان از دیرباز به عنوان آرام بخش، ضد درد و تشنج در طب سنتی مورد استفاده قرار می‌گرفته است. ریحان گیاهی است علفی، یک ساله و معطر که ارتفاع آن تا ۶۰ سانتی‌متر می‌رسد (۹). اجزای اصلی موجود در ریحان شامل ۱ و ۸ سینئول، لینالول و ژرانیول، استراگونول، متیل کاوی کول، سینامات متیل، اوژنول و غیره می‌باشد (۱۰، ۱۱). گیاه ریحان دارای خواص فارماکولوژیک متعددی هم‌چون فعالیت آنتی‌اکسیدانی و ضد ویروسی و غیره می‌باشد، از این رو این پژوهش با هدف بررسی اثر عصاره الکلی برگ گیاه ریحان (*Ocimum basilicum*) بر آنژیوژنز پرده کوریوآلاتوتیک جنین جوجه طراحی شده است.

مواد و روش‌ها

این پژوهش تجربی در گروه زیست‌شناسی دانشگاه آزاد اسلامی مشهد در سال ۹۴ انجام شد. ابتدا گیاه ریحان در باغچه شخصی کشت و پس از جمع‌آوری توسط مرکز هرباریوم دانشکده علوم پایه دانشگاه آزاد مشهد به شماره هرباریومی ۹۷۲۵ تایید شد. جمع‌آوری گیاه ریحان در خرداد ماه صورت گرفت و پس از شستن آنها گیاه در سایه کاملاً خشک و سپس آسیاب شد، عصاره الکلی به روش سوکسله در آزمایشگاه تحقیقات گیاهی به شرح زیر تهیه شد (۱۲). ابتدا مقدار ۳۵ گرم پودر گیاه را وزن کرده و داخل کاغذ صافی ریخته سپس به درون دستگاه سوکسله انتقال داده شد و حدود ۳۰۰ سی‌سی الکل ۹۷ درصد در محفظه مخصوص ریخته شد. عصاره‌گیری به این روش در طی دو روز متوالی انجام شد به گونه‌ای که تمام عصاره قابل حل از گیاه استخراج شد. سپس عصاره‌ها در پلیت ریخته شد و در دستگاه انکوباتور قرار گرفته تا حلال‌ها حذف

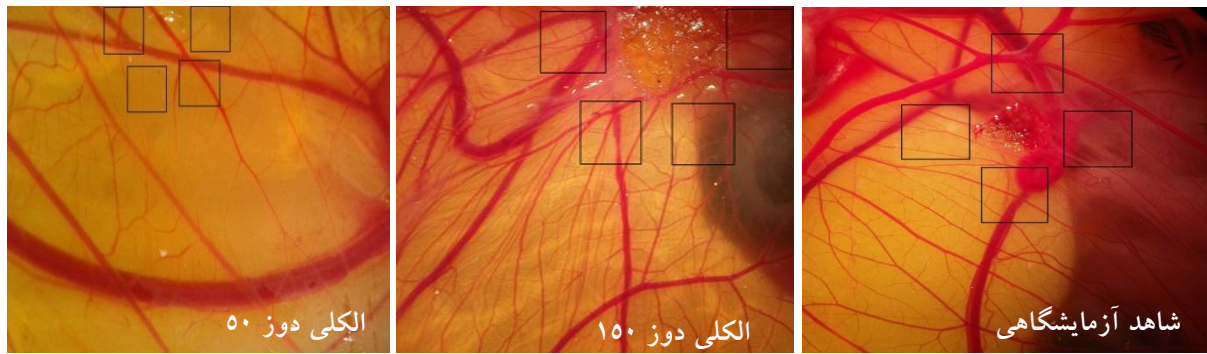
با توجه به اثرات جانبی برخی داروهای شیمیایی، استفاده از گیاهان دارویی با حداقل اثرات جانبی مورد توجه قرار گرفته است (۱). سازماندهی اولیه سلول‌های اندوتلیال که منجر به ایجاد عروق می‌گردد واسکولوژنز خوانده شده که قبل از آن هیچ سیستم عروقی دیگری وجود ندارد (۲). واسکولوژنز، فرآیندی است که در آن سلول‌های اندوتلیال به صورت تشکیل از نو از پیش سازهای سلول‌های اندوتلیال که آنژیوبلاست نام دارند، تشکیل می‌گردند (۳). در طی این فرآیند آنژیوبلاست‌ها تکثیر می‌یابند و با هم ائتلاف و ساختارهای اولیه رگی را ایجاد می‌کنند (۴). پس از شکل‌گیری شبکه رگی اولیه، در طی فرآیندی دیگر یعنی رگ‌زایی (Angiogenesis) شبکه عروق با جوانه زنی رگ‌های جدید از رگ‌هایی که از قبل ایجاد شده‌اند تکوین می‌یابد (۵، ۶). به طور کلی برای فرآیند آنژیوژنز ۱۰ مرحله متوالی در نظر گرفته می‌شود که یک یا چند مرحله از این مراحل می‌تواند هدف عوامل محرک یا بازدارنده آنژیوژنز باشد. هنگامی که بافت‌ها دچار هیپوکسی (کمبود اکسیژن) می‌شوند، این بافت‌های آسیب دیده اقدام به سنتز و رهاسازی فاکتورهای آنژیوژنیک می‌کنند. سپس این فاکتورها با اتصال به گیرنده‌های خود واقع بر روی سلول‌های اندوتلیال، منجر به فعال شدن آنها می‌شوند. در مرحله بعد پروتئازها از این سلول‌ها رها شده تا غشای پایه را حل کنند، با حل شدن غشای پایه، سلول‌های اندوتلیال مهاجرت کرده و تکثیر می‌یابند، علاوه بر این مولکول‌های اتصال از قبیل (اینترگرین $\alpha 3\beta 7$ و $\alpha v\beta 5$) نیز به کشیدن و جلو رفتن رگ‌های خونی در حال جوانه زدن کمک می‌کند، در ادامه متالوپروتئینازهای ماتریکس (MMP) برای تجزیه ماتریکس خارج سلولی و آغاز بازسازی مجدد آن تولید می‌گردد. سپس برهمکنش آنژیوپوئیتین-2-Tie موجب تعدیل تشکیل لوله می‌گردد و EphB-ephrinB نیز تنظیم تشکیل حلقه را بر عهده گرفته و در نهایت پریسیت‌ها و سلول‌های ماهیچه صاف برای پایدار کردن رگ خونی تازه تشکیل شده به این ساختار اضافه می‌شود (۷). در طب

شود (۱۲). وزن نهایی عصاره الکلی پس از خشک شدن ۴/۶۱ گرم و بازده نهایی عصاره‌گیری برای عصاره الکلی برابر با ۱۳/۱۷ گرم بوده است. برای انجام پژوهش از تخم مرغ‌های نطفه دار نژاد راس (Ross) به عنوان مدل آزمایشگاهی استفاده گردید که از مرغداری جهاد کشاورزی مشهد خریداری شد. سپس تعداد ۴۰ عدد تخم مرغ نطفه‌دار در ۴ گروه آزمایشی به صورت تصادفی توزیع شدند. گروه‌ها عبارت بودند از گروه شاهد که در شرایط طبیعی نگهداری شد، گروه شاهد آزمایشگاهی که با حلال نرمال سالین تیمار شد و گروه تجربی ۱ و ۲ که به ترتیب با عصاره الکلی دوز ۵۰ و ۱۵۰ (mg/kg) تیمار گردیدند. در ابتدا پوسته تخم مرغ‌ها با الکل ۷۰ درصد تمیز شد و به دستگاه جوجه‌کشی با دمای ۳۸ درجه سانتی‌گراد و رطوبت ۵۵-۶۰ درصد منتقل شد به نحوی که سر پهن آن به سمت بالا باشد و دستگاه در وضعیت روشن و در حالت چرخش خودکار قرار گرفت. در روز دوم انکوباسیون در شرایط کاملاً استریل و زیر هود لامینار در سمت پهلوئی تخم مرغ پنجره ایجاد شد و سپس محل پنجره به وسیله چسب و پارافین استریل پوشانده و تخم مرغ‌ها مجدداً به دستگاه جوجه‌کشی برگردانده شدند. روز هشتم تیمار روی همه نمونه‌ها غیر از شاهد تیمارهای مورد نظر انجام شد، بدین صورت که ابتدا محل پنجره زده شده باز شد و اسفنج ژلاتینی که به وسیله پودر آگارز، سرم فیزیولوژی، آلبومین و پنی سیلین استرپتومایسین با مقادیر مشخص تهیه شده بود، با ابعاد ۴×۴×۱ میلی‌متر بر روی سطح پرده کوریوآلانتوئیک قرار گرفت. پس از قرارگیری اسفنج در محل مورد نظر به اسفنج تیمارهای مورد نظر اضافه شد (۱۳). سپس محل پنجره مجدداً پوشانیده شد و تخم مرغ‌ها به انکوباتور برگردانده شدند. روز دوازدهم انکوباسیون نمونه‌ها از دستگاه خارج

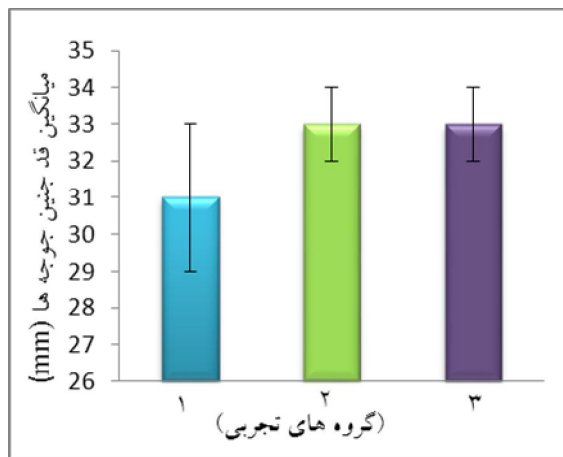
گردیدند و پوسته تخم مرغ‌ها از محل پنجره باز شدند سپس از محدوده اسفنج ژلاتینی عکس‌هایی توسط میکروسکوپ (Ziess, Germany) تصاویری با درشت‌نمایی ۱۰×۰/۶۵ تهیه شد. تصاویر با نرم افزار Image J مورد بررسی قرار گرفتند. متغیرهای مورد بررسی، تعداد و طول انشعابات عروقی در سطح مقطع یکسان، در ۴ طرف اسفنج ژلاتینی در روی مونیتر برای تمام نمونه‌ها اندازه‌گیری شدند و در آخر نتایج به کمک آزمون‌های آماری t-test و ANOVA در سطح معنی داری ($p < 0/05$) تحلیل گردید.

یافته‌ها

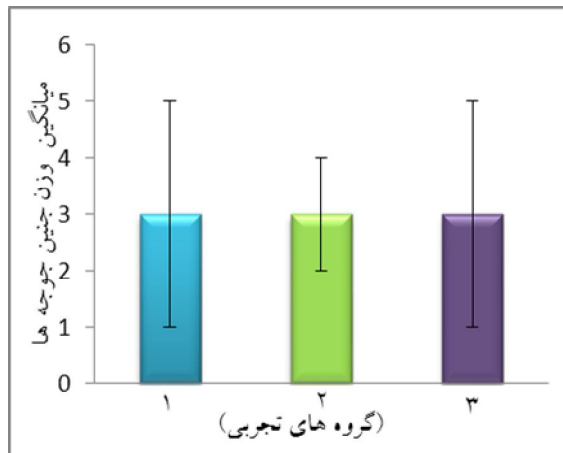
مقایسه میانگین مربوط به تعداد عروق در گروه شاهد و شاهد آزمایشگاهی اختلاف معنی‌داری را نشان نداد ($p > 0/05$)، لذا در بررسی‌های بعدی نمونه‌های تجربی با گروه شاهد آزمایشگاهی مقایسه می‌گردند. مقایسه میانگین تعداد عروق خونی در گروه تجربی ۱ (الکلی دوز mg/kg ۵۰) نسبت به گروه شاهد آزمایشگاهی معنی‌دار نمی‌باشد ($p > 0/05$) اما در گروه تجربی ۲ (الکلی دوز mg/kg ۱۵۰) معنی‌داری در سطح ($p < 0/01$) مشاهده شد (نمودار ۱). از مقایسه میانگین طول عروق خونی در گروه تجربی ۱ و ۲ نسبت به گروه شاهد آزمایشگاهی اختلاف معنی‌داری مشاهده نشد ($p > 0/05$)، (نمودار ۲). در مقایسه میانگین وزن و طول سری-دمی جنین‌ها در تمامی گروه‌های تیمار و مقایسه آنها با گروه شاهد آزمایشگاهی هیچ‌گونه اختلاف معنی‌داری مشاهده نشد (نمودارهای ۳ و ۴). در بررسی ظاهری جنین‌ها نیز هیچ‌گونه ناهنجاری مورفولوژیکی مشاهده نشد.



شکل ۱. تصویر فوتواسترنئومیکروسکوپ در نمونه های تحت تیمار با عصاره الکلی ریحان



نمودار ۳. مقایسه میانگین قد جنین جوجه ها در گروه های مختلف (mm)



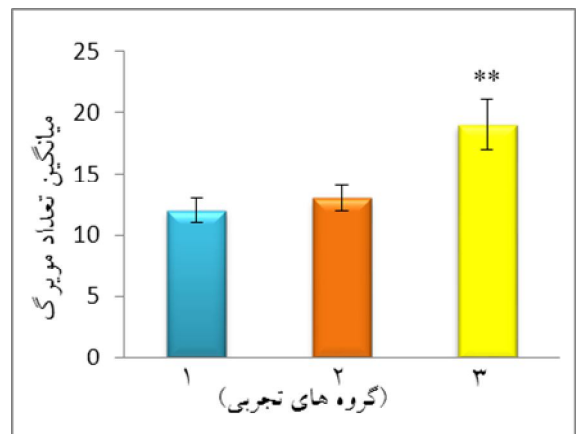
نمودار ۴. مقایسه میانگین وزن جنین جوجه ها در گروه های مختلف (gr)

۱- شاهد آزمایشگاهی ۲- الکلی دوز ۵۰-۳ الکلی دوز ۱۵۰

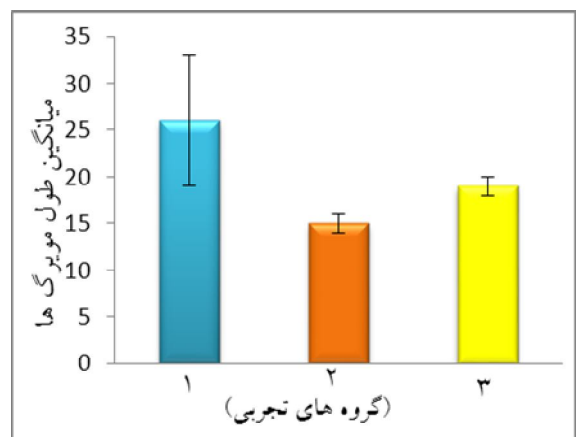
بحث

در بررسی نتایج این پژوهش مشاهده شد که عصاره الکلی برگ ریحان با دوزهای ۵۰ و ۱۵۰ mg/kg افزایش تعداد انشعابات عروقی در گروه های تحت تیمار را

مربع های اطراف اسفنج ژلاتینی محل شمارش طول و تعداد انشعابات عروقی را نشان می دهد. نمونه شاهد آزمایشگاهی توسط نرمال سالین تیمار شده است و دو نمونه دیگر با عصاره الکلی ریحان با دوزهای ۵۰ و ۱۵۰ میلی گرم بر کیلوگرم تیمار شدند.



نمودار ۱. مقایسه میانگین تعداد مویرگ ها در گروه های مختلف $p < 0.01$ **



نمودار ۲. مقایسه میانگین طول مویرگ ها در گروه های مختلف (cm)

سبب شده است (نمودار ۱). اما مقایسه طول عروق خونی در گروه‌های تیمار نسبت به گروه شاهد آزمایشگاهی کاهش مشاهده شد (نمودار ۲). در مقایسه وزن جنین‌ها در گروه‌های تیمار با گروه شاهد آزمایشگاهی افزایش وزن مشهود نیست و این امر در مقایسه طول سری - دمی در گروه‌های تحت تیمار نیز صادق است به طوری که در گروه‌های تحت تیمار الکلی در مقایسه با شاهد آزمایشگاهی کاهش طول سری - دمی دیده شد (نمودارهای ۳ و ۴). لذا به نظر می‌رسد عصاره الکلی گیاه ریحان دارای اثر افزایشده بر روی پدیده آنژیوژنز می‌باشد. با توجه به خواص دارویی و درمانی گیاه ریحان محققان زیادی در این زمینه به بررسی اثرات این گیاه پرداخته‌اند. احتمالاً گیاه ریحان دارای خواص ترمیمی می‌باشد و اولین هدف در ترمیم، تعدیل پاسخ‌های التهابی است. تحقیقات روی گیاهان دارویی نشان داده است که آنتی‌اکسیدان‌ها می‌توانند در ترمیم زخم‌ها استفاده درمانی داشته باشند (۱۴). داداش بیگی و همکاران مطالعه‌ای در مورد اثر ضد باکتریایی عصاره گیاه ریحان را بر اشریشیاکلاسی و سودوموناس انجام دادند، بررسی نتایج نشان می‌دهد که عصاره اتانولی گیاه ریحان دارای فعالیت ضد باکتریایی بیشتری در برابر باکتری‌های گرم منفی می‌باشد بررسی‌های این گروه نشان داد که گیاه ریحان دارای ترکیباتی از جمله فلاونوئیدها می‌باشد (۱۵). در پژوهشی دیگر اثرات اندام‌های هوایی گیاه ریحان بررسی شده که نتیجه این بررسی بروز اثرات ضد دردی در نمونه‌های مورد آزمایش عنوان شده است (۱۳). به طور کلی ریحان دارای اثرات فارماکولوژی متعددی هم‌چون ضد ژیاوردیا (۱۶)، تریپانوسیدال (۱۷)، ضد هلیکوباکتر پیلوری (۱۸)، ضد ویروسی (۱۰)، ضد اکسیدانی (۱۹)، ضد هیپر لیپیدمی (۲۰) می‌باشد. خواص ضد باکتریایی، ضد قارچی و آنتی‌اکسیدانی بسیاری از اسانس‌ها توسط محققین مختلف مورد مطالعه قرار گرفته است، بر این اساس می‌توان گفت در این پژوهش با توجه با افزایش تعداد انشعابات عروقی، آنژیوژنز صورت گرفته است. آنژیوژنز نیز بیشتر در پدیده‌هایی هم‌چون ترمیم حائز اهمیت است. با بررسی‌های صورت گرفته در این پژوهش می‌توان گفت

اثرات مشاهده شده در عصاره الکلی گیاه ریحان را احتمالاً می‌توان به وجود ترکیبات فلاونوئید و نیز اوژنول نسبت داد. برای اوژنول اثراتی هم‌چون ضد باکتریایی، ضد حشره، ضد قارچی یا توقف رشد قارچ‌ها عنوان شده است البته بر طبق یافته‌های این پژوهش اوژنول اثرات کمتری را نشان داده است که علت آن نیاز به بررسی‌های بیشتری دارد که در پژوهش داداش بیگی به این نکته اشاره شده و بر طبق یافته‌های آنها این ماده در عصاره الکلی بیشتر است و موجب توقف رشد باکتری‌ها در مطالعه آنها شده است (۱۵). بنابراین احتمالاً کاهش که در طول عروق در گروه‌های تیمار شده با عصاره الکلی صورت گرفته است به علت وجود این ماده است که اثرات ضد رشدی داشته و از رشد سلول‌های اندوتلیال جلوگیری کرده است. عصاره الکلی ریحان تعداد عروق را در گروه‌های تحت تیمار افزایش داده ولی طول عروق را کاهش داده، بنابراین بیشتر دارای اثرات تحریک‌کنندگی تکثیر است، که این خاصیت در روندهای ترمیمی حائز اهمیت است پس می‌توان نتیجه گرفت که عصاره الکلی ریحان باعث تحریک آنژیوژنز در مرحله‌ای که تکثیر سلول‌ها اتفاق می‌افتد است و می‌تواند در پدیده‌های ترمیمی موثر باشد. با بررسی نتایج پژوهش‌هایی که در زمینه اثرات ترمیمی گیاهان دارویی انجام گرفت، دیده شد که در گیاهانی از قبیل: میخک، بابونه، دارچین، کلپوره، درمنه، مورد، نعناع فلفلی به دلیل وجود ترکیباتی که خاصیت آنتی‌اکسیدانی دارند بر روند ترمیم اثر بخش هستند. فلاونوئید ترکیبی است که در اکثر این گیاهان وجود دارد. در پژوهشی که روی اثرات ترمیمی عصاره گیاه بابونه انجام گرفته نشان می‌دهد که فلاونوئیدهای موجود در گیاه بابونه سرشار از آنتی‌اکسیدان‌های موثری برای خنثی کردن رادیکال‌های آزاد اکسیژن‌دار می‌باشد و احتمالاً به همین دلیل دارای توانایی بالایی در فرایند ترمیم می‌باشد (۲۱). ماده اوژنول نیز در کنار اثرات ضد دردی و ضد التهابی که برای آن بیان شده است، اثراتی مشابه با فلاونوئیدها را از خود نشان می‌دهد زیرا این ماده نیز قادر به مهار رادیکال‌های آزاد اکسیژن می‌باشد و از این رو در فرایند ترمیم موثر است (۲۲)،

Role in Separating the Blood and Lymphatic Vasculatures During Embryonic Angiogenesis. *Circulation Research*. 2010. 106(7): 1197-1201.

5. Semenza LG. Vasculogenesis, Angiogenesis, and Arteriogenesis: Mechanisms of Blood Vessel Formation and Remodeling. *Journal of Cellular Biochemistry*. 2007. 102(4): 840-847.

6. Egginton S. Invited review: activity-induced angiogenesis. *Pflugers Arch - Eur J Physiol*. 2009. 457(5): 963-977.

7. Mansouri K, Mostafaie A, Mohammadi-Motlagh H. Angiogenesis and Tumor Biology. Improve, Kermanshah Univ Med Sci. 2010. 14(4): 30515. (Persian)

8. Van V. The most important medicinal plants of the word, Mashhad : Green Farm Training Complex. 2009. 234.

9. Zargari A. Medicinal Plants. 5th ed. Vol. 2. Tehran: Tehran University Publication. 1991.

10. Chiang LC, Ng LT, Cheng PW, Chiang W and Lin CC. 2005. Antiviral activities of extracts and selected pure constituents of *Ocimum basilicum*. *Clin. Exp.Pharmacol. Physiol*. 32: 811- 6.

11. Telci I., Bayram E., Yilmaz G and Avci B.(2006). Variability in essential oil composition of Turkish basils (*Ocimum basilicum* L.). *Biochem Systematics Ecol*. 34: 489 - 97.

12. Brewer, M. S. 2011. Natural antioxidant: Sources, compounds, mechanisms of action, and potential applications. *Comprehensive Reviews in Food Science and Food Safety*. 10:221-247.

13. Baharara J, Zafar-Balannezhad S, Shahrokh Abadi KH, Hesami Z. 2012. The effects of different doses of atorvastatin on angiogenesis of chorioallantoic membrane of chick embryo. *J Sharekord Univ Med Sci*. 14(2): 12-19.

14. Khaki, A., Fathiazad, F., Ahmadi – Ashtiani, H., Rastegar, H., Imani, A., Khaki, A., et al. Evaluation of *Ocimum basilicum* Effects on Uterus Apoptosis in Rats Exposures in Electromagnetic Fields. *JMP*. 2010. 4 (36):155-160. (Persian)

15. Dadash Beigi, M., Reza Khani, V., Poshdar, M., Darabi, A.H., Masrouf, A.R. Investigation of the anti-bacterial effect of Basil extract on *Escherichia-coli* and *Pseudomonas*

اما با توجه به نتایج این پژوهش اثرات ترمیمی مشاهده شده در گیاه ریحان را بیشتر به وجود فلاونوئیدها می توان نسبت داد البته با بررسی های صورت گرفته در پژوهش های قبلی هنوز مکانیسم دقیق این ترکیبات مشخص نیست و برای روشن شدن مکانیسم اثر این ترکیبات نیاز به بررسی های بیشتر می باشد.

نتیجه گیری

نتایج بررسی بر روی عصاره الکلی گیاه ریحان نشان داد که این عصاره دارای اثرات آنتی‌بیوتیک بر روی پرده کوریوآلانتویک جنین جوجه می باشد و پدیده آنتی‌بیوتز را تشدید می کند، که این اثرات اطراف اسفنج ژلاتینی قابل ملاحظه تر می باشد.

تشکر و قدردانی

از کلیه دوستانی که در زمینه پیشرفت این پژوهش همکاری نمودند تشکر و قدردانی می شود. لازم به ذکر است که این مقاله برگرفته از پایان نامه دوره کارشناسی ارشد رشته علوم جانوری با عنوان "بررسی اثر عصاره های آبی و الکلی برگ ریحان *Ocimum Basilicum* بر تغییر بیان ژن VEGF در مسیر آنتی‌بیوتز پرده کوریوآلانتویک جنین جوجه" می باشد.

منابع

1. Kaefer C, Milner J. The role of herbs and spices in cancer prevention. *J Nutr Biochem*. 2008. Jun; 19(6): 347-61.

2. Mansouri, K., Saifi, P., Mostafaei, A., Mohammadi-Motlagh H. Evaluation of the mechanisms and factors involved in the angiogenesis. 2012. *Journal of Kurdistan University of Medical Sciences*. 17: 96-107. (Persian)

3. Bauer MS, Bauer JR, Velazquez CO. Angiogenesis, Vasculogenesis, and Induction of Healing in Chronic Wounds. *vasc endovascular surg*. 2005. 39 (4) : 293.306.

4. Carramolino L, Fuentes J, García-Andrés J, Azcoitia V, et al. Platelets Play an Essential

- aeruginosa. 2010. Journal of Islamic Azad University Veterinary. (Persian)
16. Almeida I., Alviano DS, Vieira DP, Alves PB, Blank AF, Lopes AHCS, Alviano CS and Rosa MDSS. 2007. Antigiardial activity of *Ocimum basilicum* essential oil. *Parasitol. Res.* 101: 443 - 52.
17. Santoro GF., Cardoso MG., Guimaraes LG., Mendonca LZ and Soares MJ. 2007. *Trypanosoma cruzi*: activity of essential oils from *Achillea millefolium* L., *Syzygium aromaticum* L. and *Ocimum basilicum* L. on epimastigotes and trypomastigotes. *Exp. Parasitol.* 116: 283 - 90.
18. Nakhaei MM., Malekzadeh F., Khaje-Karamoddin M and Ramezani M. 2006. In vitro anti- *Helicobacter pylori* effects of sweet basil (*Ocimum basilicum* L.) and purple basil (*Ocimum basilicum* var. *purpurascens*). *Pakistan J. Biol. Sci.* 9: 2887-91.
19. Gulcin I., Elmastas M., Aboul-Enein HY. 2007. Determination of antioxidant and radical scavenging activity of Basil (*Ocimum basilicum* L. Family Lamiaceae) assayed by different methodologies. *Phytother. Res.* 21: 354 - 61.
20. Amrani S., Harnafi H., Bouanani Nel H., Aziz M., Caid HS., Manfredini S., Besco E., Napolitano M and Bravo E. 2006. Hypolipidaemic activity of aqueous *Ocimum basilicum* extract in acute hyperlipidaemia induced by triton WR-1339 in rats and its antioxidant property. *Phytother. Res.* 20: 1040 - 5.
21. Der Marderosian A, Liberti L. Natural Product Medicine: A scientific guide to foods, drugs, cosmetics. Philadelphia. PA:George F Stickley Co. 1988. 388.
22. Mau J, Chen C, Hsieh P. Antimicrobial effect of extracts from Chinese chive, cinnamon and cornifructiis. *J Agric Food Chem* 2001. 49: 183-88.