Arak Medical University Journal (AMUJ) *Original Article*
2016; 19(114): 107-116

The Effects of Methylphenidate Administration on the Histological Alterations of the Lymphatic System in the Mice

Ali Louei Monfared[1*], Sahar Hamoon Navard[2]

1- Associate Professor,PhD of Anatomical Sciences, Department of Anatomy and Histology, University of Ilam, Ilam, Iran
2-MSC in Immunology, Young Researchers and Elite Club, Hamedan Branch, Islamic Azad University, Hamedan, Iran

Received: 4 Jul 2016, Accepted: 10 Aug 2016

Abstract

Background: The lymphatic system as a key component in the organism's body can be affected by used drugs. Methylphenidate or Ritalin is widely used for treatment of behavioral disorders in children and some depressed people. This study carried out to examine the immunotoxic effects of Ritalin.

Materials and Methods: A total of 16 healthy adult female mice were selected and randomly divided into a control and three experimental groups. The experimental groups received Ritalin as 0.5,5 and 50 mg/kg body weight and control groups received distillated water by gavage method for 21 consecutive days. At the end of experiment, the structure and function of the lymphoid organs were evaluated. Results were analyzed by ANOVA and Duncan's test ($p<0.05$).

Results: Significant alterations including a reduction in the size and number of lymphoid follicles, increasing in the megakaryocytes numbers as well as spleen capsular thickens were seen following Ritalin administration. The atrophy of the lymph nodes together with significant reduction in the number and size of lymph follicles but an increasing in the parenchyma hyperemia were seen. Also lymphocyte numbers increased while the monocytes numbers decreased ($p<0.05$).

Conclusion: The consumption of Ritalin could be exerted detrimental effects on the lymphoid organs in the mouse model.

Keywords: Histological changes, Lymphatic system, Mice, Methylphenidate

*Corresponding Author:
Address: Department of Anatomy and Histology, Ilam University, Ilam, Iran
Email: alm722@gmail.com

مقاله پژوهشی

مجله علمی پژوهشی دانشگاه علوم پزشکی اراک
سال ۱۹، شماره ۹ (شماره پیاپی ۱۱۴)، آذر ۱۳۹۵، ۱۱۶-۱۰۷

اثر تجویز متیل فنیدیت بر تغییرات بافت شناسی سیستم لنفوئیدی در موش سوری

علی لویی منفرد [۱]*، سحر هامون نورد [۲]

۱.دانشیار، دکتری تخصصی علوم تشریح، گروه آناتومی و بافت شناسی، دانشگاه ایلام، ایلام، ایران
۲.کارشناسی ارشد ایمنی شناسی، باشگاه پژوهش گران جوان و نخبگان، واحد همدان، دانشگاه آزاد اسلامی، همدان، ایران.

تاریخ دریافت: ۹۵/۰۴/۱۴ تاریخ پذیرش: ۹۵/۰۵/۲۰

چکیده

زمینه و هدف: سیستم لنفوئیدی به عنوان عنصر اصلی در ایمنی بدن موجود زنده می‌تواند متاثر از داروهای مصرفی باشد. داروی متیل فنیدیت یا ریتالین به صورت گسترده برای درمان اختلالات رفتاری در کودکان و برخی مبتلایان به افسردگی استفاده می‌گردد. هدف از مطالعه حاضر، بررسی اثرات ایمونوتوکسیک این دارو است.

مواد و روش‌ها: تعداد ۱۶ سر موش سوری ماده بالغ سالم انتخاب و به طور تصادفی به یک گروه شاهد و سه گروه تجربی تقسیم شدند. گروه‌های تجربی با مقادیر ۰/۵, ۵ و ۵۰ میلی‌گرم بر کیلوگرم وزن بدن ریتالین و گروه شاهد با آب مقطر به روش گاواژو به مدت ۲۱ روز تیمار شدند. در پایان مطالعه، اندام‌های لنفوئیدی حیوانات جهت ارزیابی بافت و عملکرد سیستم ایمنی مورد بررسی قرار گرفت. نتایج با استفاده از آزمون آنووا و تست تکمیلی دانکن تحلیل شد($p<0.05$).

یافته‌ها: به دنبال مصرف ریتالین در گروه تیمار نسبت به گروه شاهد تغییرات معنی‌داری از جمله کاهش اندازه و تعداد فولیکول‌های لنفوئیدی، افزایش مگاکاریوسیت‌ها و افزایش ضخامت کپسول اطرافی بافت طحال مشاهده گردید. در غده‌های لنفی نیز آتروفی غده همراه با کاهش مشخص تعداد و اندازه فولیکول‌های لنفی و نیز کاهش اندازه غده لنفوئیدی همراه با افزایش تراکم نقاط پر خونی دیده شد. هم‌چنین تعداد لنفوسیت‌ها افزایش یافته در حالی که تعداد مونوسیت‌ها کاهش یافت($p<0.05$).

نتیجه‌گیری: مصرف داروی ریتالین می‌تواند اثرات مخربی بر روی ارگان‌های لنفوئیدی در مدل موش سوری به جا بگذارد.

واژگان کلیدی: تغییرات بافت شناسی، سیستم لنفوئیدی، موش سوری، متیل فنیدیت

***نویسنده مسئول:** ایران، ایلام، دانشگاه ایلام، گروه آناتومی و بافت شناسی

Email: alm722@gmail.com

مقدمه

داروی متیل فنیدیت هیدروکلراید(MPH) یا ریتالین از مشتقات آمفتامین‌هاست. این دارو به صورت گسترده برای اختلالات رفتاری در کودکان و برخی مبتلایان به افسردگی تجویز می شود(۱- ۳). ترکیب آن به صورت پودر کریستالی، سفیدرنگ، بدون بو و محلول در آب و متانول است. این دارو به عنوان درمان کلی اختلالات بیش فعالی و نقص توجه (ADHD) استفاده شده و ضمن پایداری و ثبات مغزی جهت کنترل علائم نامطلوب از جمله عدم تمرکز، نقص توجه و اختلال بیش فعالی به کار می‌رود ولی گاهی نیز از آن برای کمک به درمان افسردگی مقاوم به درمان، آپاتی، افسردگی ناشی از ضربه به سر، افسردگی ناشی از بیماری‌های طبی و هم‌چنین برطرف کردن اثر خواب‌آور شبه افیون‌ها استفاده شده است(۴). با وجود آثار درمانی ریتالین، گزارش‌های زیادی از سوء مصرف آن وجود دارد که باعث ایجاد نگرانی‌هایی شده است. مطالعات زیادی به علت مصرف بالا این دارو در درمان ADHD، درکنترل رفتارهای نامطلوب، انجام پذیرفته است(۵، ۶). از جمله این مطالعات می‌توان به بررسی مصرف بالا غیر پزشکی ریتالین در میان دستیاران رشته‌های مختلف دانشگاه علوم پزشکی تهران اشاره داشت(۷). مصرف این ماده به صورت مزمن موجب اختلال در رشد حیوانات شده است(۸). هم‌چنین مصرف طولانی مدت این دارو باعث کاهش وزن بدن موش می‌شود(۹). از طرفی به دنبال اختلال رشد حیوان، تغییراتی در وزن مغز، قلب، تخمدان‌ها، طحال و پروستات ایجاد شده است(۱۰). Haley و همکاران در سال ۲۰۰۵ بیان نمودند که داروها، مواد سمی، میکروارگانیسم‌ها یا مواد حاصل از متابولیسم آن‌ها بر روی جمعیت لنفوسیت‌ها و در نتیجه واکنش متقابل آنها تاثیر می‌گذارند و به همین جهت طحال و غده لنفی و شمارش تفریقی گلبول‌های سفید خون، به منظور ارزیابی عملکرد سیستم ایمنی مناسب می‌باشد(۱۱). هم‌چنین Manjanatha و همکاران در سال ۲۰۰۸ اثر آمفتامین‌ها را بر سیستم ایمنی موش‌ها اعلائم نموده که یک ارتباط مستقیم بین کاهش وزن اندام‌های لنفاوی و فعالیت سلول‌های آن‌ها وجود دارد(۹). از طرفی مطالعه‌ی جامعی از تاثیر این دارو بر اجزا و عملکرد سیستم ایمنی، وجود نداشته و با توجه به متاثر بودن این سیستم به دنبال مصرف دارو و مصرف گسترده آن در کودکان و نظر به این‌که اطلاعات جامع و کافی در مورد تأثیر احتمالی ریتالین بر ساختار بافتی و کارکرد سیستم لنفوئیدی وجود نداشته و از طرفی طحال، غده لنفی، گلبول‌های سفید و غده آدرنال با تولید هورمون موثر بر عملکرد سیستم ایمنی، از ارگان‌های اساسی در دفاع بدن می‌باشند، مطالعه حاضرصورت گرفت.

مواد و روش‌ها

جهت انجام این آزمایش، ۱۶ سر موش سوری ماده بالغ سالم نژاد Balb/C با سن ۶-۸ هفته، با وزن اولیه ۳۰-۳۵ گرم، از مرکز پرورش و نگهداری حیوانات آزمایشگاهی دانشکده پیرادامپزشکی دانشگاه ایلام تهیه، پس از فراهم نمودن شرایط زیستی مناسب(۱۲ ساعت روشنایی، ۱۲ ساعت تاریکی)، دمای ۲۴-۲۲ درجه سانتی‌گراد، آب و غذا به صورت نامحدود به مدت یک هفته به منظور عادت کردن به محیط، نگه داری شدند. حیوانات مورد مطالعه در تمام طول حیات خود از رژیم غذایی یکسان محتوی پروتئین و چربی از طریق پلت خوراکی تجاری مخصوص حیوانات آزمایشگاهی تغذیه شدند. در این مطالعه تجربی، حیوانات به طور تصادفی به ۳ گروه تجربی و ۱ گروه شاهد تقسیم شدند. در گروه‌های تجربی از ریتالین به مقدار۰/۵، ۵ و ۵۰ میلی‌گرم بر کیلوگرم وزن بدن و گروه شاهد نیز آب مقطر به صورت گاواژ به مدت

۲۱ روز استفاده شد. در پایان آزمایش، ابتدا حیوانات بی‌هوش شده و سپس اندام‌های لنفوئیدی و موثر در سیستم ایمنی جدا شدند. تمام روش‌های مورد استفاده در این مطالعه به تایید کمیته اخلاق به کارگیری حیوانات آزمایشگاهی در تحقیقات دامپزشکی دانشگاه ایلام(شماره:۹۳-۸-۹۸۷/۱۱) رسیده است.

جهت مطالعه بافت شناسی؛ در مورد همه گروه‌ها بلافاصله پس از خارج کردن اندام‌های لنفاوی نمونه‌های بافتی مربوط به طحال، غده لنفوئیدی پیش رانی و غده آدرنال اخذ و جهت ثبوت در فرمالین ده درصد قرار داده شد. با استفاده از تصاویر به دست آمده، در هر میدان دید تعداد مگاکاریوسیت‌های طحالی در واحد سطح (1.44×10^4 um^2 tissue area)، قطر لایه مدیولا و لایه‌های کورتکس غده آدرنال، ضخامت کپسول طحالی، قطر فولیکول‌های طحالی، ضخامت کپسول غده لنفوئیدی و قطر فولیکول‌های غده لنفوئیدی در همه گروه‌ها به طور یکسان با استفاده از روش‌های متداول تهیه مقاطع بافتی و نرم افزار Motic اندازه‌گیری و نتایج حاصله مورد تجزیه و تحلیل آماری قرار گرفت(۱۲). از نمونه‌ها برش‌هایی به ضخامت ۵ میکرون تهیه و مورد رنگ آمیزی H&E قرار گرفت سپس هر گونه تغییر بافتی ایجاد شده در هر ارگان مشاهده و ثبت شد. برای بررسی عملکرد سیستم ایمنی؛ بلافاصله پس از بی‌هوشی با استفاده از سرنگ انسولین از طریق پانکسیون قلب از حیوانات خون‌گیری به عمل آمد. سپس برای جداسازی سرم، نمونه‌های خون با سرعت ۵۰۰۰ دور در دقیقه و به مدت ۱۵ دقیقه سانتریفیوژ و شمارش تفریقی گلبول‌های سفید خون محیطی با استفاده از دستگاه سل کانتر(Sysmex مدل KX21 ساخت ژاپن) انجام شد. نتایج حاصله مورد تجزیه و تحلیل آماری قرار گرفت. برای تجزیه و تحلیل نتایج؛ پس از آن که داده‌ها از نظر آزمون تطابق با توزیع نظری بررسی شدند و مشخص گردید که دارای توزیع نرمال هستند از آزمون آنووا و تست تکمیلی دانکن برای مقایسه وجود اختلاف معنی‌دار بین نتایج مربوط به شمارش تفریقی گلبول‌های سفید خون استفاده شد. داده‌ها به شکل میانگین و خطای معیار نشان داده شده و سطح معنی‌دار آن‌ها در حد $p<0.05$ در نظر گرفته شد.

یافته‌ها

یافته‌های بافت شناسی

۱.غده آدرنال

در ساختار بافتی آدرنال درگروه شاهد؛ اندازه کورتکس و مدیولا طبیعی بود(تصویر۱-a). هم‌چنین در بزرگ‌نمایی‌های بالاتر هیچ گونه شواهدی مبنی بر پرخونی یا تغییرات ساختاری غیرطبیعی دیده نشد(تصاویر۱-c و۱-e). در ساختار بافتی آدرنال درگروه دریافت کننده ریتالین به میزان ۵ میلی‌گرم به ازای کیلوگرم وزن بدن؛ علی‌رغم هیپرتروفی مشخص لایه مدیولا، لایه‌های کورتکس تغییر بافت شناسی خاصی نشان ندادند(تصویر۱-b). از طرف دیگر در ساختار بافتی آدرنال در گروه دریافت کننده ریتالین به میزان۵۰ میلی‌گرم به ازای کیلوگرم وزن بدن؛ اندازه و تعداد کانون‌های پرخونی به ویژه در مدیولا به شدت افزایش یافت(تصاویر۱-d و ۱-f).

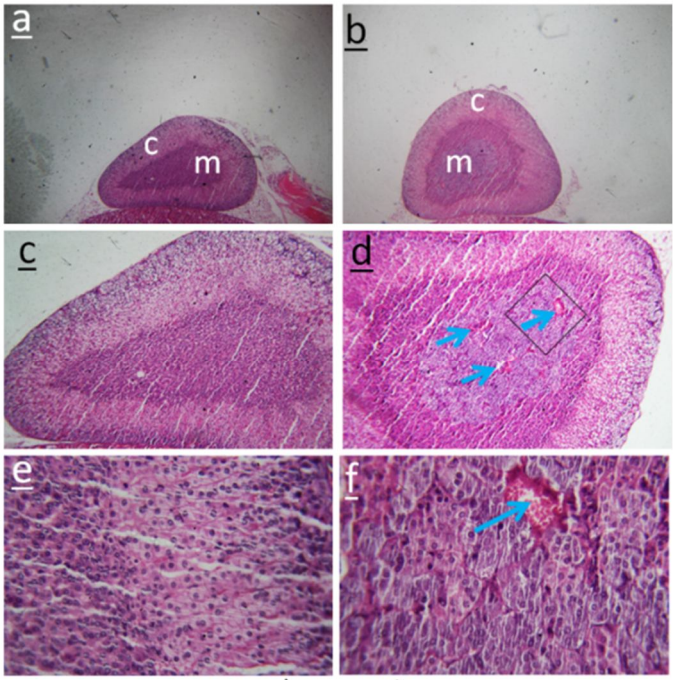

تصویر ۱

تصویر۱-a: مقطع عرضی آدرنال در موش سوری گروه شاهد؛ در این بخش از تصویر اندازه طبیعی کورتکس(c) و مدیولا(m) دیده می‌شود. تصویر۱-b: مقطع عرضی آدرنال در موش سوری تیمار شده با ریتالین به میزان ۵ میلی‌گرم به ازای کیلوگرم وزن بدن؛ در این مقطع علی‌رغم هیپرتروفی مشخص لایه مدیولا(m)، در لایه‌های کورتکس(c) تغییر بافت شناسی خاصی دیده نمی‌شود. تصویر۱-c: مقطع عرضی آدرنال در موش سوری گروه شاهد؛ در این مقطع در بزرگ‌نمایی‌های بالاتر هیچ‌گونه شواهدی مبنی بر پرخونی یا تغییرات ساختاری غیرطبیعی دیده نمی‌شود. تصویر۱-d: مقطع عرضی آدرنال در موش سوری تیمار شده با ریتالین به میزان ۵۰ میلی‌گرم به ازای کیلوگرم وزن بدن؛ در این مقطع اندازه و تعداد کانون‌های پرخونی به ویژه در مدیولا (فلش‌های آبی رنگ) افزایش شدید نشان می‌دهد. تصویر ۱-e: مقطع عرضی آدرنال در موش سوری گروه شاهد؛ در این مقطع در بزرگ‌نمایی‌های بالاتر هیچ‌گونه تغییرات ساختاری غیرطبیعی دیده نمی‌شود. تصویر ۱-f: مقطع عرضی آدرنال در موش سوری تیمار شده با ریتالین به میزان ۵۰ میلی‌گرم به ازای کیلوگرم وزن بدن؛ این بخش در واقع کادر مشخص شده در تصویر۱-d می‌باشد که برای رویت میزان پرخونی (فلش آبی رنگ) با بزرگ‌نمایی بیشتر قرار داده شده است. [رنگ آمیزی هماتوکسیلین-ائوزین، بزرگنمایی ۴۰۰×e, f: ، ۱۰۰×c, d: ، ۴۰× :a,b].

۲.طحال

در ساختار بافتی طحال در گروه شاهد؛ سلول‌های لنفوئیدی به ویژه ماکروفاژ، پلاسماسل، لنفوسیت، رتیکولر و لنفوبلاست در مقیاس انبوه در اطراف فولیکول و ناحیه بین فولیکولی مشاهده شدند. هم‌چنین در گروه شاهد اندازه و تعداد فولیکول‌های لنفوئیدی به صورت قابل ملاحظه بالا بود (تصویر۲-a). درگروه حیوانات دریافت کننده ریتالین به میزان ۵ میلی‌گرم به ازای کیلوگرم وزن بدن؛ کاهش مشخص اندازه و تعداد فولیکول‌های لنفوئیدی(تصویر۲-b) و افزایش ضخامت کپسول اطرافی طحال (تصویر۲-c) دیده شد. هم‌چنین در گروه تیمار شده با ریتالین به میزان ۵۰ میلی‌گرم به ازای کیلوگرم وزن نسبت به گروه شاهد افزایش چشم‌گیر تعداد مگاکاریوسیت‌ها در واحد سطح بافتی مشاهده شد(تصویر۲-d).

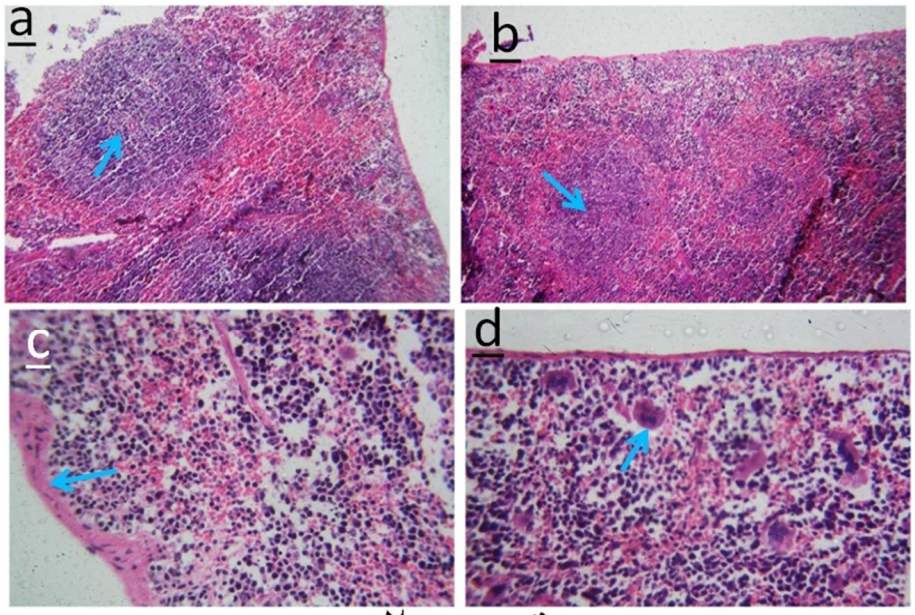

تصویر ۲

تصویر۲-a: مقطع عرضی طحال در موش سوری گروه شاهد؛ در این بخش از تصویر تعداد و اندازه طبیعی فولیکول‌های لنفوئیدی(فلش آبی رنگ) در پارانشیم طحالی دیده می‌شود. تصویر۲-b: مقطع عرضی طحال در موش سوری تیمارشده با ریتالین به میزان ۵ میلی‌گرم به ازای کیلوگرم وزن بدن؛ در این مقطع کاهش اندازه و تعداد فولیکول‌های لنفوئیدی به خوبی دیده می‌شود. تصویر۲-c: مقطع عرضی طحال در موش سوری تیمارشده با ریتالین به میزان ۵۰ میلی‌گرم به ازای کیلوگرم وزن بدن؛ در این مقطع افزایش ضخامت کپسول اطرافی طحال(فلش آبی رنگ) دیده می‌شود. تصویر۲-d: مقطع عرضی طحال در موش سوری تیمارشده با ریتالین به میزان ۵۰ میلی گرم به ازای کیلوگرم وزن بدن؛ در این مقطع افزایش چشم‌گیر تعداد مگاکاریوسیت‌ها در واحد سطح بافتی (فلش آبی رنگ) دیده می‌شود. [رنگ آمیزی هماتوکسیلین-ائوزین، بزرگنمایی۴۰۰× c, d: ، ۱۰۰× a,b:].

۳.غده لنفی

در مورد ساختار بافتی غده لنفی پیشرانی در گروه شاهد؛ سایز کلی غده نسبتا" بزرگ بوده و هم‌چنین فولیکول‌های لنفوئیدی دارای شکل و اندازه طبیعی بودند(تصویر۳-a). در گروه تیمارشده باریتالین به میزان ۵ میلی‌گرم به ازای کیلوگرم وزن بدن؛ آتروفی غده لنفوئیدی همراه با کاهش مشخص تعداد و اندازه فولیکول‌های لنفی دیده شد(تصویر۳-b). در مورد عقده لنفی پیش رانی در موش سوری تیمار شده با ریتالین به میزان ۵۰ میلی‌گرم به ازای کیلوگرم وزن بدن؛ کاهش اندازه غده لنفوئیدی همراه با افزایش تراکم نقاط پر خونی دیده شد(تصویر۳-c). هم‌چنین ضخامت کپسول اطرافی عقده لنفی در گروه‌های تیمار شده با ریتالین نسبت به گروه شاهد تغییر چشم‌گیری نشان نداد(تصویر۳-d).

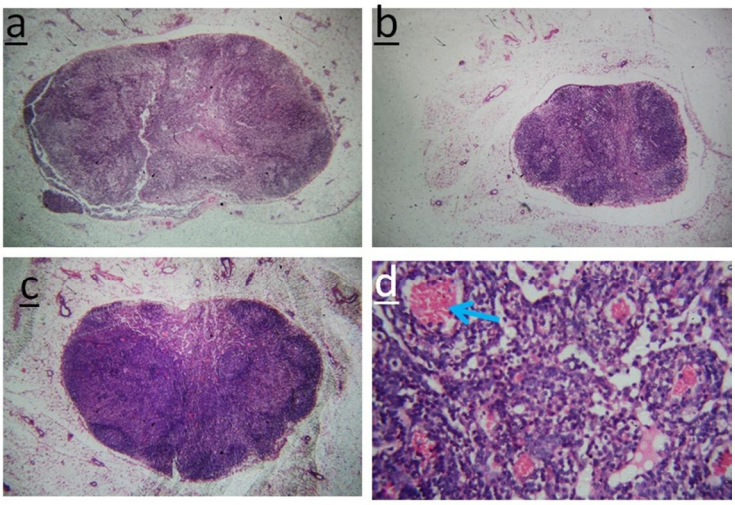

تصویر۳

تصویر۳-a: مقطع عرضی عقده لنفی پیش رانی در موش سوری گروه شاهد؛ در این بخش از تصویر تعداد و اندازه طبیعی فولیکول‌های لنفوئیدی نرمال می‌باشد. تصویر۳-b: مقطع عرضی عقده لنفی پیش رانی در موش سوری تیمار شده با ریتالین به میزان ۵ میلی‌گرم به ازای کیلوگرم وزن بدن؛ در این مقطع آتروفی غده لنفوئیدی همراه با کاهش مشخص تعداد و اندازه فولیکول‌های لنفی دیده می‌شود. تصویر۳-c: مقطع عرضی عقده لنفی پیش رانی در موش سوری تیمار شده با ریتالین به میزان ۵۰ میلی‌گرم به ازای کیلوگرم وزن بدن؛ در این مقطع کاهش اندازه غده لنفوئیدی همراه با افزایش تراکم نقاط پرخونی دیده می‌شود. تصویر۳-d: بزرگ‌نمایی بیشتر از مقطع عرضی عقده لنفی پیش رانی در موش سوری تیمار شده با ریتالین به میزان ۵۰ میلی‌گرم به ازای کیلوگرم وزن بدن؛ در این مقطع افزایش تراکم نقاط پرخونی(فلش آبی رنگ) با وضوح بیش‌تری دیده می‌شود.[رنگ آمیزی هماتوکسیلین-ائوزین، بزرگ‌نمایی۴۰۰×d: ، ۱۰۰× :a,b,c].

یافته‌های مربوط به شمارش تفریقی گلبول‌های سفید خون محیطی

نتایج مربوط به شمارش تفریقی گلبول‌های سفید خون در جدول ۱ آورده شده است. بر این اساس در گروه‌های تیمار از نظر تعداد نوتروفیل و ائوزینوفیل تغییر معنی‌داری نسبت به گروه شاهد دیده نمی‌شود. از نظر تعداد مونوسیت بین گروه شاهد و گروه دریافت کننده ریتالین به میزان ۰/۵ میلی‌گرم اختلاف معنی‌دار دیده نمی‌شود. اما بین گروه‌های تیمار شده با ۵ و ۵۰ میلی‌گرم ریتالین نسبت به گروه شاهد کاهش معنی‌داری دیده می‌شود. به علاوه، در هر سه گروه تیمار شده با ریتالین افزایش معنی‌دار تعداد لنفوسیت در مقایسه با گروه شاهد مشاهده شد($p<۰/۰۵$).

جدول ۱. اثرات تیمار با ریتالین بر روی شمارش تفریقی گلبول‌های سفید خون

شاخص مورد بررسی	گروه شاهد	گروه تیمارشده با۰/۵ میلی گرم ریتالین	گروه تیمارشده با ۵ میلی گرم ریتالین	گروه تیمارشده با ۵۰ میلی گرم ریتالین
نوتروفیل (درصد)	^{a}۱۱/۳۳±۵/۷۳	^{a}۸/۳±۰/۸	^{a}۱۲/۰±۱/۲	^{a}۱۳/۰±۳/۸
ائوزینوفیل(درصد)	^{a} ۱±۰/۰۵	^{a}۲±۰/۰۵	^{a}۱±۰/۰۴	^{a}۱±۰/۰۵
مونوسیت (درصد)	^{a}۲۶/۷±۴/۶	^{a}۲۴/۱±۲/۵	^{b}۱۶/۰±۳/۸	^{b}۱۵/۰±۱/۵
بازوفیل(درصد)	^{a}۱±/۰۰۷	^{a}۰±۰/۰۰۰	^{a}۰±۰/۰۰۰	^{a}۰±۰/۰۰۰
لنفوسیت(درصد)	^{a}۶۰/۰±۴/۸	^{b}۶۵/۷۳±۴/۶۷	^{b}۷۱/۰±۲/۸۱	^{b}۷۱/۰±۶/۹

***در هر ردیف حروف نا هماهنگ بیان‌گر وجود اختلاف معنی‌دار بین میانگین‌های گروه‌ها با یکدیگر در حد $p<۰/۰۵$ می‌باشد.**

بحث

نظر به استفاده گسترده از داروی ریتالین برای درمان اختلالات رفتاری در کودکان و برخی مبتلایان به افسردگی، تحقیق حاضر به منظور مطالعه اثرات ایمونوتوکسیک این دارو صورت گرفت. Suter و همکاران در سال ۲۰۰۶ گزارش نمودند که دارو درمانی اولین راهکار برای درمان بیماری ADHD است و ریتالین، پرمصرف‌ترین دارو در این زمینه است(۶). به همین جهت مطالعه عوارض سوء ناشی از مصرف این دارو از ملزومات اطلاعات دارویی می‌باشد.

نتایج کلی این تحقیق موید اثرات مخرب این دارو بر روی مولفه‌های بافت شناسی و هم‌چنین شمارش تفریقی گلبول‌های سفید خون بود. در بررسی‌های انجام شده توسط محققین عنوان شده است که مصرف ریتالین در موش‌ها به طور معنی‌داری موجب کاهش وزن حیوانات شده است. هم‌چنین این محققان تاثیر آمفتامین‌ها را بر سیستم ایمنی موش‌ها اعلام نمودند که یک ارتباط مستقیم بین کاهش وزن اندام‌های لنفاوی و عملکرد سلول‌های ایمنی وجود دارد(۹، ۱۳). در بررسی حاضر، مطالعات بافت شناسی نشان داد که به دنبال مصرف ریتالین در گروه تیمار نسبت به گروه شاهد تغییرات معنی‌داری از جمله کاهش اندازه و تعداد فولیکول‌های لنفوئیدی و افزایش ضخامت کپسول اطرافی بافت طحال مشاهده گردید. طبق بررسی‌های انجام شده از مصرف ریتالین بر بافت طحال، مشخص شده است که برخی پارامترهای آن از جمله وزن، اندازه فولیکول‌ها و سلول‌های موجود در آن متاثر از مصرف دارو می‌باشد(۱۴). Budec و همکاران در سال ۲۰۰۰ نشان دادند که مصرف برخی داروها نیز می‌توانند موجب کاهش در اندازه و فولیکول‌های طحالی شوند(۱۵).

هم‌چنین در گروه تیمار شده با ریتالین نسبت به گروه شاهد افزایش چشم‌گیر تعداد مگاکاریوسیت‌ها در واحد سطح بافتی مشاهده شد. که این یافته مطابق با بررسی فاضلی پور و همکاران در سال ۱۳۹۲ می‌باشد(۱۴). این یافته ناشی از تاثیر ریتالین بر پالپ قرمز طحال و خونسازی خارج از مغز استخوان بوده و بررسی‌ها نشان می‌دهند که می‌تواند به علت عدم تکوین کلونی‌های کوچک سلول‌های بنیادی، به دنبال مصرف دارو بوده و موجب خون‌سازی خارج از مغز استخوان گردد(۱۶). در غده لنفی گروه‌های تیمار شده با ریتالین، نیز آتروفی غده همراه باکاهش مشخص تعداد و اندازه فولیکول‌های لنفی و هم‌چنین کاهش اندازه غده لنفوئیدی همراه با افزایش تراکم نقاط پرخونی دیده شد. در مطالعه قبلی صورت گرفته، آتروفی غده لنفی متاثر از مواد توکسیک از جمله فنل گزارش شده است که این تاثیر می‌تواند در مورد ریتالین نیز صحت داشته باشد(۱۷). هم‌چنین در بررسی دیگر Silva و همکاران در سال ۲۰۰۳ نشان دادند که مصرف مواد سمی بر اندام‌های لنفاوی بدن تاثیر گذاشته و عملکرد این ارگان‌ها در مقابل آنتی ژن با تغییر در اندازه فولیکول‌های آن قابل مشاهده می‌باشد(۱۸).

در ساختار بافتی آدرنال در گروه دریافت کننده ریتالین، هیپرتروفی لایه مدیولا و افزایش در اندازه و تعداد کانون‌های پر خونی به ویژه در مدیولا قابل مشاهده بود. اگر چه دلایل قطعی بروز تغییرات پاتولوژیک متعاقب تیمار با ریتالن دقیقا مشخص نیست اما این مورد می‌تواند به دنبال تاثیر ریتالین بر محور هیپوتالاموس-هیپوفیز-آدرنال و در نتیجه افزایش میزان سرمی کورتیکو استروئیدها باشد(۱۹)، که وجود این هورمون منجر به اختلال در عملکرد اجزا سیستم ایمنی می‌گردد. هم‌چنین مطالعات قبلی نشان داده‌اند که یکی از مهم‌ترین مکانیسم‌های اثر ریتالین بر روی سیستم‌های بیولوژیکی افزایش میزان انتقال دهنده‌های دوپامین و نوراپی نفرین در مایعات خارج سلولی است(۲۰). از طرفی، اکسیداسیون دوپامین می‌تواند منجر به سنتز سپراکسید هیدروژن و تولید رادیکال‌های آزاد گردد(۲۱). فلذا در بررسی حاضر علت بروز تغییرات پاتولوژیک متعاقب تیمار با ریتالن ممکن است پروسه فوق باشد.

تیمار با ریتالین نیز منجر به کاهش معنی‌دار مونوسیت و افزایش لنفوسیت‌ها شد که این تغییر را می‌توان با تراوش کورتیکوارستروئیدها و هم‌چنین خون‌سازی خارج از مغز استخوان مرتبط دانست. طبق مطالعات انجام شده مصرف مواد دارویی نیز می‌تواند بر جمعیت سلول‌های ایمنی موثر باشد به نحوی که Salbacak و همکاران در سال ۲۰۰۱ بیان

داشتند که داروی مرفین هیدروکلراید موجب کاهش پلاسماسل‌ها می‌گردد(۱۲). که این یافته با نتایج فاضلی پور مبنی بر مهار تقسیم و کاهش لنفوسیت‌ها مغایرت دارد اما با اثرات توکسیک ریتالین بر طحال طبق یافته‌های این نویسندگان هم راستا می‌باشد. پیرو نتایج حاصل از بررسی حاضر، با توجه به اثرات ایمونوتوکسیک داروی متیل فنیدیت و با انجام مطالعات گسترده‌تر در این زمینه به همراه کارآزمایی‌های بالینی، می‌تواند در موارد انسانی و با توصیه مصرف محتاطانه این دارو، قابل تعمیم باشد.

تشکر و قدردانی

این تحقیق با استفاده از اعتبارات پژوهانه سال ۱۳۹۲مصوب دانشگاه ایلام صورت گرفته است بدین وسیله از زحمات معاونت محترم پژوهش و فناوری دانشگاه ایلام تقدیر می‌شود.

منابع

1. Kollins SH, MacDonald EK, Rush CR. Assessing the abuse potential of methylphenidate in nonhuman and human subjects: a review. Pharmacol Biochem Behav 2001; 68(3):611-27.
2. Barbaresi WJ, Katusic SK, Colligan RC, Pankratz VS, Weaver AL, Weber KJ, et al. How common is attentiondeficit/hyperactivity disorder? Incidence in a population-based birth cohort in Rochester, Minn. Arch Pediatr Adolesc Med 2002; 156(3):217-24.
3. Dafny N, Yang PB. The role of age, genotype, sex, and route of acute and chronic administration of methylphenidate: a review of itslocomotor effects. Brain Res Bull 2006; 68(6):393-405.
4. Sadock BJ, Sadock VA, Ruiz P. Kaplan & Sadock's Comprehensive Textbook Of Psychiatry. Philadelphia: Lippincott Williams & Wilkins; 2009.
5. Fazelipoor S, Hadipour Jahromi M, Tootiyan Z, Babaei L, Kiaei SB. Effects of nicotine on sperm motility in male mice under methylphenidate treatment. Med Sci J Islamic Azad Univ Tehran Med Branch 2012; 21(1): 1-6. [Article in Persian]
6. Suter W, Martus HJ, Elhajouji A. Methylphenidate is not clastogenic in cultured human lymphocytes and in the mouse bonemarrow micronucleus test. Mutat Res 2006; 5;607(2):153-9.
7. Khademi L, Shariat S.V. Prevalence of Nonmedical Use of Methylphenidate (Ritalin) in Residents of Tehran University of Medical Sciences and their Attitude toward Methylphenidate Use. Iranian Journal of Psychiatry and Clinical Psychology 2013; 19, No. 1, 20-27.
8. Markowitz JS, DeVane CL, Pestreich LK, Patrick KS, Muniz R. A comprehensive in vitro screening of d-, l-, and dl-threomethylphenidate: an exploratory study. J Child Adolesc Psychopharmacol 2006; 16(6):687-98.
9. Manjanatha MG, Shelton SD, Dobrovolsky VN, Shaddock JG, McGarrity LG, Doerge DR, et al. Pharmacokinetics, dose-range, and mutagenicity studies of methylphenidate hydrochloride in B6C3F1 mice. Environ Mol Mutagen 2008;49(8): 585-93.
10. Teo S, Stirling D, Thomas S, Hoberman A, Kiorpes A, Khetani V. A 90-day oral gavage toxicity study of D-methylphenidate and D, L-methylphenidate in Sprague-Dawley rats. Toxicology 2002;179(3):183-96.
11. Haley P, Perry R, Ennulat D, Frame S, Johnson C, Lapointe J.M, Nyska A, Snyder P, Walker D,Walter G. STP position paper: best practice guideline for the routine pathology evaluation of theimmune system. Toxicol Pathol 2005; 33: 404-407.
12. Salbacak A, Celik I, Karabulut AK, Ozkan Y, Uysal II, Cicekcibasi AE. Effects of morphine on the rat lymphoid organs and adrenal glands: results of enzyme histochemical and histometric investigations. Rev Méd Vét 2001; 152: 691–8.
13. Le Gros G, Ben-Sasson S.Z, Seder R, Finkelman F.D, Paul W.E. Generation of interleukin 4(IL-4)-producing cells in vivo

and in vitro: IL-2 and IL-4 are required for in vitro generation of IL-4- producing cells. J Immunol 2008; 181: 2943-2951.
14. Fazelipour S, Tootian, Z, Saatian, M, Shahrasbi, M.R, Kiaei, S.B. Alterations to morphometry, histomorphometry and histochemistry of spleen following chronic methylphenidate intake in animal model. J. Vet. Res 2013; 68, 4:333-339.
15. Budec M, Milicevic Z, Koko V. Stereological study of rat spleen following acute ethanol treatment. Indian J Exp Biol 2000; 38:462-6.
16. Tsygankova V.A, Tsygankov A.P, Lukoyanova T.I. Effect of cytotoxic immune sera on formation of foci of hematopoiesis (microcolonies) in the mouse spleen. Morphol Pathomorphol 1978; 85: 540-542.
17. Louei Monfared A & Jaafari A& Sheibani M. Histological and histometrical evidences for phenol immunotoxicity in mice. Comp Clin Pathol 2014; 23:529–534.
18. Silva T.C, Gorniak S.L, Oloris S.C.S, Raspantini P.C, Haraguchi M, Dagl M.L.Z. Effects of *Senna occidentalis* on chick bursa of fabricius. Avian Pathol 2003; 32: 633 - 637.
19. Freier DO, Fuchs BA A mechanism of action for morphineinduced immunosuppression: corticosterone mediates morphine Morphineinduced suppression of natural killer cell activity. J Pharmacol Exp Ther 1994; 270(3):1127–1133.
20. Sadasivan S, Pond BB, Pani AK, Qu C, Jiao Y, Smeyne RJ. Methylphenidate Exposure Induces Dopamine Neuron Loss and Activation of Microglia in the Basal Ganglia of Mice. PLoS One 2012;7(3):e33693.
21. Graham DG. Oxidative Pathways for Catecholamines in the Genesis of Neuromelanin and Cytotoxic Quinones. Mol Pharmacol 1978; 14: 633–643.