

## CASE REPORT

### Pulmonary Mucormycosis- A Case Report

Abdollahatif Moini<sup>1\*</sup> , Leila. Mehraban <sup>1</sup> 

1. Department of Internal Medicine , Arak University of Medical Sciences, Arak, Iran.

#### ARTICLE INFORMATION

##### Article history

**Received:** 25 July 2018

**Accepted:** 27 February 2019

**Published online:** 10 June 2019

##### Keywords

Diabetes

Pneumonia

Pulmonary mucormycosis

##### \* Corresponding Author:

Abdollahatif Moini; P.O. Box 3848176941,  
Amiralmomenin Educational and  
Remedial Center, Next to the Faculty of  
Medicine, Basij Square, Arak, Iran.

Fax: +98 86 3417 3619

Email: [moini\\_latif@yahoo.com](mailto:moini_latif@yahoo.com)

#### ABSTRACT

**Background and Aim:** Mucormycosis represents a group of life threatening infections caused by fungi of the order mucorales. Mucormycosis results in higher rates of morbidity and mortality than many other infections. A high index of suspicion and considering risky factors are critical for diagnosis and early initiation of therapy is necessary to optimize outcomes. In this paper, we report a woman with pulmonary mucormycosis.

**Case Report:** A 47-year old woman with a history of uncontrolled diabetes presented with cough, hemoptysis, dyspnea and dysphagia from 3 weeks ago. On physical examination, coarse crackles, generalized wheezing and stridor were found along with fever. Laboratory testing demonstrated a high-titer ESR, CRP3+ and leukocytosis. The ENT examination revealed a mild erythema of the vocal cords. An initial chest-x-ray was compatible with a pulmonary infiltration in the right middle lobe. Ct-scan of the sinuses was unremarkable. Bronchoscopy findings and lung biopsy was consistent fibrinoleukocytic exudates with extensive necrosis and broad hyphae and was reported fungal infection in favor of mucormycosis. She was eventually treated with amphotericin B.

**Ethical Considerations:** This study with research ethics code IR.ARAKMU.REC.1398.48 has been approved by research ethics committee at Arak University of Medical Sciences.

**Conclusion:** Mucormycosis has high mortality in diabetic patients and has even higher rates in uncontrolled diabetics. Therefore, due to underestimation and undertreatment of the condition, mucormycosis must be considered in diabetics underestimate pneumonia.

© Copyright (2019) Arak University of Medical Sciences

Use your device to scan and  
read this article online:



Moini A., Mehraban L. Nasr-Esfahani MH. Pulmonary Mucormycosis: A Case Report. J Arak Uni Med Sci. 2019; 22(2): 115-120.



# JAMS

مجله دانشگاه علوم پزشکی اراک

دوره بیست و دو، شماره دو، خرداد و تیر ۱۳۹۸

journal homepage: <http://jams.arakmu.ac.ir>



مجله دانشگاه علوم پزشکی اراک

گزارش مورد

## موکور مایکوزیس ریوی- گزارش موردی

عبدالطیف معینی<sup>1\*</sup>، لیلا مهربان<sup>1</sup>

۱. گروه داخلی، دانشگاه علوم پزشکی اراک، اراک، ایران.

### چکیده

**زمینه و هدف:** موکور مایکوزیس شامل گروهی از عفونت‌های تهدیدکننده حیات است که توسط قارچی از تیره موکورال‌ها ایجاد می‌شود و نسبت مرگ و میر بالاتری در مقایسه با سایر عفونت‌های شناخته شده دارد. جهت تشخیص زودرس، ظن بالینی و توجه به عوامل خطر ساز لازم است و شروع زود هنگام درمان برای دستیابی به نتیجه مطلوب ضروری است. در این گزارش یک خانم با موکور مایکوزیس ریوی معرفی می‌شود.

**گزارش مورد:** خانم ۴۷ ساله با سابقه دیابت کنترل نشده از ۸ سال پیش، با سرفه و خلط و هموپتیژی و تنگی نفس از سه هفته پیش همراه با دیسفاژی مراجعه نموده است. در معاینه در سمع ریه‌ها کراکل کورس دو طرفه همراه با ویزینگ و استریدور شنیده شد. بیمار در بدو مراجعه تب داشته است. در آزمایشات، لوکوسیتوز و تیترا بالای ESR و CRP3+ داشت. در بررسی از نظر گوش و حلق و بینی اریتم مختصر طناب‌های صوتی مشهود بود. در رادیوگرافی قفسه صدری انفیلتراسیون ریوی در لوب میانی ریه راست داشت. سی تی اسکن از سینوس‌ها نرمال بود. برای بیمار برونکوسکوپی و بیوپسی انجام شد که در پاتولوژی ترشحات فیبرینولوکوسیتیک همراه با نکروز وسیع و رشته‌های پهن هایفا نشان‌دهنده درگیری وسیع موکور مایکوزیس گزارش شد. بیمار بلافاصله تحت درمان با آمفوتریسین B قرار گرفت.

**ملاحظات اخلاقی:** این مطالعه با کد اخلاق IR.ARAKMU.REC.1398.48 توسط کمیته اخلاق پژوهشی دانشگاه علوم پزشکی اراک به تصویب رسیده است.

**نتیجه‌گیری:** موکور مایکوزیس در بیماران دیابتی دارای مورتالیتی بالایی می‌باشد و این بیماری در بیماران مبتلا به دیابت کنترل نشده شیوع بیشتری دارد و لازم است در صورت ابتلا به پنومونی و عدم بهبود علائم در این بیماران، به موکور مایکوزیس ریوی توجه شود.

### اطلاعات مقاله

تاریخ دریافت: ۹۷/۰۵/۰۳

تاریخ پذیرش: ۹۷/۱۲/۰۸

تاریخ انتشار: ۹۸/۰۳/۲۰

### واژگان کلیدی

پنومونی

دیابت

موکور مایکوزیس ریوی

### \* نویسنده مسئول:

عبدالطیف معینی

آدرس پستی: ایران، اراک، میدان بسیج، جنب دانشگاه پزشکی، مرکز آموزشی درمانی امیرالمؤمنین (ع)، کد پستی: ۳۸۴۸۱۷۶۹۴۱

نمابر: +98 86 3417 3619

E-mail:

moini\_latif@yahoo.com

**۱. مقدمه**

شروع شده است و با تنگی نفس همراه بوده است. تنگی نفس بیمار در حد فونکسیون کلاس چهارم بوده است و با ارتوپنه همراهی داشته است.

بیمار شرح حال کاهش وزن حدود ۵ کیلوگرم در طی یک ماه اخیر می‌داد. علاوه بر آن از ادینوفاژی و دیسفاژی شاکمی بود. بیمار به علت علائم ریوی فوق طی سه هفته اخیر دو بار در بیمارستان با تشخیص پنومونی بستری بوده است و تحت درمان آنتی بیوتیک قرار گرفته بوده، ولی هیچ بهبودی نداشته است. وی سابقه دیابت ملیتوس از ۸ سال پیش می‌دهد که خوب کنترل نشده است و تحت درمان با متفورمین و گلیبن کلامید بوده است. سابقه کوله سیستکتومی ۶ سال پیش و سابقه شکستن پای چپ و پلاتین گذاری به دنبال تصادف ۳ سال پیش می‌داد. بیمار شرح حال مصرف آنتی بیوتیک اخیر، سفتریاکسون و آزیترومایسین و مصرف گهگاه قلیان را می‌داد. آرژوی و حساسیت به دارو یا ماده غذایی خاصی نداشت. در معاینه بدو ورود PR=96 RR=20 Sat=92% (with O2) T=38 C در معاینه قفسه صدی قرینه بود. درسمع ریه‌ها کراکل کورس دوطرفه و ویزینگ و استریدور شنیده شد. صداهای قلبی نرمال بود. در معاینه شکم اسکار جراحی در ربع فوقانی سمت راست شکم مشهود بود.

آزمایش‌های انجام شده بیمار

WBC=11000, 81%seg, 11%lym, Hb=14, MCV=90, PLT=153000, ESR=50, CRP=+++ , FBS=425, BUN=20, Cr=1.1, K=4, Na=138, INR=1, PTT=30

در رادیوگرافی قفسه صدی انفیلتراسیون در لوب میانی ریه راست مشهود بود. با توجه به استریدور بیمار بررسی از نظر گوش و حلق و بینی صورت گرفت که در بررسی اریتم خفیف طناب‌های صوتی رویت شد. هیچ‌گونه ضایعه پاتولوژیکی دیده نشد. برای بیمار سی تی اسکن از سینوس‌ها انجام شد که نرمال گزارش شد. به علت ادینوفاژی و دیسفاژی آندوسکوپی انجام شد که گاستریت گزارش شد. در بررسی و اکوی قلبی EF=50% و PAP=40 mmhg گزارش شد.

موکور مایکوزیس یک عفونت قارچی مهاجم غیرشایع و به سرعت پیش‌رونده است که در صورت عدم تشخیص و درمان به‌موقع باعث مرگ و میر بالایی می‌شود (۱، ۲). این بیماری در بیشتر موارد در زمینه کتواسیدوز دیابتی بروز می‌کند. سایر حالات نقص ایمنی و مصرف داروی تضعیف‌کننده سیستم ایمنی نیز از عوامل زمینه‌ساز این بیماری می‌باشد (۱، ۲). موکور مایکوزیس را می‌توان بر اساس تظاهر بالینی و درگیری یک محل آناتومیک خاص، به شش گروه بالینی تقسیم کرد: رینوسربرال، ریوی، جلدی، گوارشی و درگیرکننده سیستم اعصاب مرکزی و نوع منتشر. فرم رینوسربرال شایع‌ترین شکل بیماری است و در بیماران دیابتی و به‌ویژه در کتواسیدوز دیابتی شایع‌تر است (۳، ۴). موکور مایکوزیس ریوی دومین تظاهر شایع موکور است. علائم عبارت‌اند از: دیس پنه، سرفه، درد قفسه سینه و هموپتیزی. تب اغلب وجود دارد. تهاجم عروقی باعث نکروز، کاویتاسیون و یا هموپتیزی می‌شود. ممکن است کدورت لوبار، توده منفرد، بیماری ندولار، کاویتا یا انفارکت گوه‌ای شکل در گرافی قفسه صدی دیده شود (۲).

برای تشخیص موکور مایکوزیس باید شک تشخیصی بالایی وجود داشته باشد. متأسفانه بررسی‌های اتوپسی نشان داده است که تا نیمی از موارد فقط پس از مرگ تشخیص داده می‌شود (۱، ۳). اولین مورد موکور مایکوزیس در سال ۱۸۷۶ به‌وسیله فربرینگر گزارش شد (۲). در بررسی انجام‌شده روی ۱۱۰ مورد موکور مایکوزیس ۲۲ درصد از نوع ریوی بوده‌اند (۲). در ایران مواردی از موکور مایکوزیس نوع رینوسربرال به‌صورت گزارش موردی ارائه شده است که در اکثر موارد درگیری، زمینه دیابت وجود داشته است (۵، ۶).

**۲. معرفی بیمار**

بیمار خانم ۴۷ ساله که طبق شرح حال و مصاحبه‌ای که با رضایت شخصی بیمار از وی گرفته شده با سابقه دیابت کنترل نشده از ۸ سال پیش، به‌علت سرفه و خلط و هموپتیزی و تب و لرز مراجعه کرده است. سرفه و خلط بیمار از سه هفته پیش

در طی درمان علائم بالینی برطرف شد و با توجه به برطرف شدن سرفه و منفی شدن نمونه بیوپسی و برونکوآلوتارلاواژ از نظر قارچ و بهبودی رادیوگرافی قفسه صدری بیمار مرخص شد و تحت درمان خوراکی با پساکنزول با دوز ۱۰۰ میلی گرم سه بار در روز به مدت ۲ هفته قرار گرفت و بعد از دو هفته مراجعه مجدد بیمار بهبودی کامل داشت.

### ۳. ملاحظات اخلاقی

این مطالعه با کد اخلاق IR.ARAKMU.REC.1398.48 توسط کمیته اخلاق پژوهشی دانشگاه علوم پزشکی اراک به تصویب رسیده است.

### ۴. بحث

موکور مایکوزیس عفونت ناشی از قارچ‌های خانواده موکوراسه می‌باشد. این قارچ با وجود این که در سراسر جهان شیوع فراوانی دارد، به علت پتانسیل بیماری‌زایی کم به ندرت در انسان باعث بیماری می‌شود (۱).

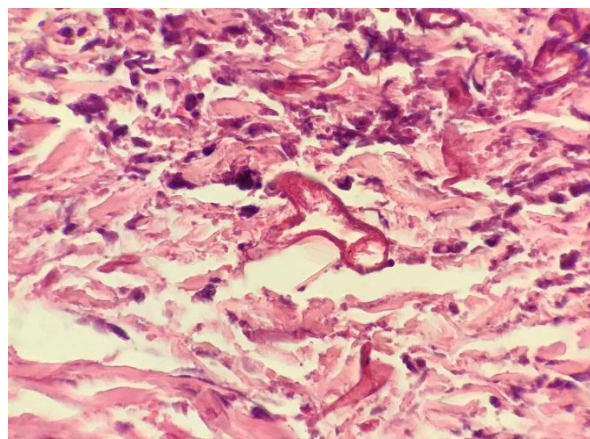
دیابت، نقص ایمنی، دریافت داروهای ایمنوساپرسیو به دنبال پیوند ارگان زمینه‌ساز اصلی این عفونت فرصت طلب است (۷)، (۸). سایر عوامل خطر ساز عبارت‌اند از: ایدز، مصرف دفروکسامین، سپتی سمی، اورمی، اعتیاد تزریقی، سوختگی (۹-۷).

در آمریکا شیوع موکور مایکوزیس از سال ۱۹۹۰ در بیماران دیابتی کاهش یافته که تصور می‌شود ناشی از مصرف استاتین‌ها باشد (۹-۷). گرچه شایع‌ترین فرم موکور نوع رینوسربرال است (۱). فرم ریوی دومین تظاهر شایع است که در بیمار مورد بحث ما دیده شد. درگیری ریوی در بیمارانی که شدیداً نقص ایمنی دارند و یا نوتروپنیک هستند دیده می‌شود (۱، ۲).

به غیر از تب و سرفه و تنگی نفس در درگیری ریوی معمولاً علامت دیگری وجود ندارد. با پیشرفت نکرز همپتیزی ایجاد می‌شود (۳).

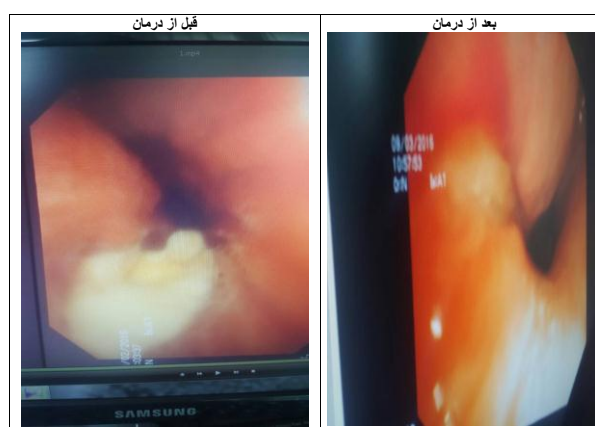
در گرافی ریه ضایعات به شکل جدول ۱ می‌باشد (۲).

برای بیمار برونکوسکوپبی انجام شد که ضایعات ندولار مخاطی در قسمت دیستال تراشه همراه با غشای ژلاتینی سفیدرنگ و با ضایعات اولسراتیو در ابتدای مجرای لوب میانی ریه راست رویت شد. از ضایعات مذکور بیوپسی گرفته شد و گزارش پاتولوژی عفونت شدید قارچی از نوع موکور مایکوزیس را گزارش کرد (تصویر ۱).



تصویر ۱. نمونه پاتولوژی بیوپسی ریه که رشته‌های پهن زاویه‌دار شده هایفا مشهود است.

بیمار بلافاصله تحت درمان وریدی با آمفوتریسین B با دوز روزانه ۱ میلی گرم بر کیلوگرم به مدت ۴ هفته قرار گرفت و بعد از ۴ هفته مجدداً تحت برونکوسکوپبی قرار گرفت که ضایعات ندولار مخاطی دیستال تراشه کوچک‌تر شده بود و ضایعات اولسراتیو به صورت قابل توجهی بهبود یافته بودند و در بیوپسی مجدد در پاتولوژی ضایعات قارچی رویت نشد (تصویر ۲).



تصویر ۲. تصاویر گرفته شده از برونکوسکوپبی بیمار؛ تصویر سمت راست، قبل از درمان می‌باشد. ضایعات ندولر و غشای ژلاتینی در ابتدای مجرای لوب میانی راست مشهود است. تصویر سمت چپ همان نما بعد از درمان می‌باشد.

موکورمایکوزیس می‌باشد (۱۰، ۱۵) که طول مدت و دوز دارو به عوامل مختلفی از جمله بروز عوارض جانبی، تحمل بیمار، عملکرد کلیوی و پیشرفت بیماری بستگی دارد (۲، ۳، ۹). پیش‌آگهی بیماری به دو عامل تشخیص سریع و بهبود عامل زمینه‌ای بستگی دارد (۲، ۱۰) که در بیمار ما با تشخیص سریع بیماری و مراقبت‌های انجام‌شده طبی، بهبودی صورت گرفت. در یک مطالعه مقایسه بقا روش‌های مدیکال به تنهایی و روش توام جراحی و مدیکال مطابق جدول ۲ می‌باشد (۲).

درمان	تعداد بیماران (درصد)	بقا (درصد)
مدیکال + جراحی	۷ (۳۰)	۷ (۱۰۰)
مدیکال به تنهایی	۱۶ (۷۰)	۵ (۳۱/۲)
جمع	۲۳	۱۲ (۵۲/۱)

#### ۶. نتیجه‌گیری

موکورمایکوزیس در بیماران دیابتی دارای مورتالیته بالایی است و این بیماری در بیماران مبتلا به دیابت کنترل‌نشده شیوع بیشتری دارد و لازم است در صورت ابتلا به پنومونی و عدم بهبود آن در این بیماران به موکورمایکوزیس ریوی توجه داشت، بنابراین تشخیص به‌هنگام موکورمایکوزیس در بیماران دیابتی و شروع سریع درمان موجب بهبود سورویوال بیمار می‌شود.

#### ۷. تقدیر و تشکر

این مطالعه هیچ‌گونه حامی مالی نداشته است. نویسندگان از اساتید و پرسنل محترم بخش قلب و ریه، برونکوسکوپی و پاتولوژی بیمارستان امیرالمومنین (ع) که نهایت همکاری در این زمینه داشتند، کمال تشکر را دارند.

#### ۸. سهم نویسندگان

تمامی نویسندگان معیارهای استاندارد نویسندگی بر اساس پیشنهادات کمیته بین‌المللی ناشران مجلات پزشکی را دارا بودند.

#### ۹. تضاد منافع

بدین‌وسیله نویسندگان تصریح می‌نمایند که هیچ‌گونه تضاد منافی در خصوص پژوهش حاضر وجود ندارد.

جدول ۱. انواع ابتلا و نحوه درگیری ریه در موکورمایکوزیس ریوی و درصد توزیع آن

توزیع ریوی بیماری	تعداد بیماران	درصد
لوب فوقانی راست	۲	۹
لوب میانی راست	۱	۴/۲۵
لوب تحتانی راست	۱	۴/۲۵
لوب فوقانی چپ	۳	۱۳
لوب تحتانی چپ	۱	۴/۲۵
درگیری دوطرفه	۷	۳۰/۵
درگیری یک‌طرفه مولتی لوبولار	۱	۴/۲۵
موارد ذکر نشده	۷	۳۰/۵
جمع	۲۳	۱۰۰
نحوه درگیری ریوی	تعداد بیماران	درصد
Infiltrate	۶	۲۶/۰۹
cavity	۴	۱۷/۳۹
consolidation	۳	۱۳/۰۴
nodules	۴	۱۷/۳۹
tracheitis	۱	۴/۲۵
Not mentioned	۷	۳۰/۴۳
جمع	۲۳	۱۰۰

بیماری با درگیری یک‌طرفه ریه شروع می‌شود و با پیشرفت بیماری دو طرفه می‌گردد. درگیری ریه در بیماران دیابتی شدت کمتری دارد و نسبت به بیماران نوتروپنیک بیشتر به صورت تحت حاد شروع می‌شود (۲، ۱۰). در بیمار ما گرافی ریه درگیری ریه را نشان می‌داد و علائم بالینی ریوی وجود داشت. در درگیری ریه لاواژ برونکوالولار یا بیوپسی به کمک برونکوسکوپی ممکن است مفید می‌باشد. بهترین تست تشخیصی بیوپسی بافت مبتلا و رنگ‌آمیزی PAS است (۱، ۳). در بیمار ما نتیجه بیوپسی ترشحات فیبرینو لوکوسیتیک همراه با نکروز وسیع و رشته‌های هایفا که نشان‌دهنده درگیری گسترده موکورمایکوزیس بود، گزارش شد (۱۱، ۱۲).

در بیماران دیابتی با علائم پنومونی که پاسخ مناسب به درمان ندارند لازم است موکورمایکوزیس را از نظر تشخیص مدنظر داشته باشیم (۱۱، ۱۲). در مجموع، برخورد با بیماران موکورمایکوزیس شامل درمان طبی و برطرف کردن عامل زمینه‌ساز می‌باشد (۱۱، ۱۲). در صورت وجود نکروز و درگیری شدید بافت نیاز به جراحی و دربرید می‌باشد (۱۳، ۱۴). آمفوتریسین B موثرترین داروی شناخته‌شده جهت درمان طبی



## References

1. Francis Y. W. Lee, Sherif B. Mossad, ; Karim A. Adal . Pulmonary Mucormycosis The Last 30 Years, Arch Intern Med. 1999; 159(12):1301-1309. doi:10.1001/archinte.159.12.1301.
2. Yamin HS, Alastal AY, Bakri I. Pulmonary Mucormycosis Over 130 Years: A Case Report and Literature Review. Turk Thorac J. 2017; 18(1):1-5.
3. Spellberg B, Edwards J, Ibrahim A. Novel perspectives on mucormycosis: pathophysiology, presentation, and management. Clin Microbiol Rev. 2005; 18(3): 556-569.
4. Javadi M, Mohammadi Sh, Daneshi A. Rhinorbital cerebral mucormycosis: case Report. RJMS. 2001; 26(8): 397-404.
5. Mohamadi G, Kavosi A, Raziani Y, Parvinian nasab A.M. Rhinocerebral mucormycosis and treatment: Report of two cases. J Neyshabur Univ Med Sci .2014, 2(2): 10-13.
6. Taziki M , Khodabakhshi B , Tafreshi M, Golsha R, Rhinocerebral Mucormycosis: A Series of Six cases in Gorgan, J Mazandaran Univ Med Sci .2015; 25(124): 236-243.
7. Dounia Bitar, Dieter Van Cauteren, Fanny Lanternier, Eric Dannaoui, Didier Che, Françoise Dromer, Jean-Claude Desenclos, and Olivier Lortholary, Increasing Incidence of Zygomycosis (Mucormycosis), France, 1997–2006, Emerg Infect Dis. 2009; 15(9): 1395–1401. doi: 10.3201/eid1509.090334.
8. Roden MM, Zaoutis TE, Buchanan WL, Knudsen TA, Sarkisova TA, Schaufele RL, et al. Epidemiology and outcome of zygomycosis: a review of 929 reported cases. Clin Infect Dis. 2005; 41(5):634-53.
9. Dimitrios P. Kontoyiannis, Decrease in the Number of Reported Cases of Zygomycosis among Patients with Diabetes Mellitus: A Hypothesis, Clinical Infectious Diseases, Volume 44, Issue 8, 15 2007, 1089–1090, <https://doi.org/10.1086/512817>.
10. Kwan LP, Choy CB, Chan TM, et al. Successful treatment of pulmonary rhizopus infection with surgical resection and posaconazole in a renal transplant recipient. Nephrology (Carlton) 2013; 18:74–5. <https://doi.org/10.1111/j.1440-1797.2012.01616.x>. [PubMed].
11. Dimitrios P. Kontoyiannis and Russell E. Lewis, How I treat mucormycosis, Blood 2011: blood-2011-03-316430; doi: <https://doi.org/10.1182/blood-2011-03-316430>.
12. Fernandez JF, Maselli DJ, Simpson T, Restrepo MI. Pulmonary mucormycosis: what is the best strategy for therapy? Respir Care. 2013; 58: 60–3. [PMC free article] [PubMed].
13. Tedder M, Spratt JA, Anstadt MP, Hegde SS, Tedder SD, Lowe JE. Pulmonary mucormycosis: results of medical and surgical therapy. Ann Thorac Surg. 1994;57(4):1044-50.
14. Brown RB, Johnson JH, Kessinger JM, Sealy WC. Bronchovascular mucormycosis in the diabetic: an urgent surgical problem. Ann Thorac Surg. 1992; 53(5):854-5.
15. Alfageme I, Reina A, Gallego J, et al. Endobronchial instillations of amphotericin B: complementary treatment for pulmonary mucormycosis. J Bronchology Interv Pulmonol. 2009; 16: 214–5. <https://doi.org/10.1097/LBR.0b013e3181aa2583>. [PubMed].