

درمان شکستگی ناپایدار زائده منقاری آرنج با استفاده از صفحه Buttress

نویسنده: دکتر حمید گرامی

خلاصه:

زائده منقاری آرنج یکی از تکیه گاه‌های اساسی مفصل آرنج بوده و شکستگی آن پایداری آرنج را به مخاطره می‌اندازد، در صورتیکه قطعه شکستگی بزرگ بوده و به همراه دررفتگی آرنج باشد، نمایانگر آسیب شدید به عناصر نگهدارنده مفصل بوده و معمولاً نیاز به جالاندازی باز و ثابت‌سازی داخلی دارد و عوارضی نظیر ناپایداری مفصل و محدودیت حرکت مفصل آرنج و فرسودگی مفصلی گریبانگیر بیمار خواهد شد.

استفاده از روش صفحه Buttress در شکستگی داخل مفصلی میج دست و پا نتایج مطلوبی داشته است ولی استفاده از آن در مورد شکستگی زائده منقاری آرنج گزارش نشده است و بنظر می‌رسد که با توجه به پایداری مناسب و امکان حرکت زودرس آرنج از این روش بتوان برای درمان انواع ناپایدار شکستگی زائده منقاری آرنج بخوبی استفاده نمود.

کل واژگان: زائده منقاری آرنج، ناپایداری آرنج، صفحه Buttress

و در دسته سوم بیشتر از ۵۰٪ آن دچار شکستگی شده که در

گروه دوم و سوم ناپایداری به مراتب بیشتر است. (شکل ۱)

روشهای درمانی نیز براساس این تقسیم‌بندی متغیر است،

معمولاً در دسته اول و دوم از طریق بخیه کردن با سیم یا نخ

قطعه در جای خود ثابت می‌گردد و در دسته دوم و سوم ثابت

سازی معمولاً از روش غیر مستقیم و با تکنیک

Interfragmentary Screw انجام می‌پذیرد. (۴ و ۵ و ۶)

استفاده از روش کشش ممتد و قراردادن ثابت کننده

خارجی^(۳) در بعضی از مطالعات ذکر شده است، در هنگامیکه

شکستگی زائده منقاری به همراه خردشدگی سراسخوان

زندزیرین باشد می‌توان قسمتی از سرزندزیرین را جهت

بازسازی زائده منقاری بکار برد. (۸)

مقدمه:

زائده منقاری^(۱) آرنج نه تنها عامل اساسی در ثبات خلفی

قدامی آرنج می‌باشد بلکه در برابر انحرافات طرفی و چرخشی

آرنج نیز مقاومت می‌کند. (۱)

شکستگی زائده منقاری آرنج خصوصاً در انواعی که

قاعده آن درگیر می‌گردد پایداری آرنج را به دو طریق صدمه

می‌زند: ۱- سطح تماس مفصل اصلی آرنج یعنی بین استخوان

بازو و استخوان زند زیرین مختل می‌شود ۲- آسیب به محل

چسبندگی الیاف قدامی زردپی داخل مفصل آرنج^(۲) که یک

نگهدارنده فرعی مفصل آرنج محسوب می‌گردد.

شکستگی زائده منقاری آرنج بر اساس شدت ضایعات،

توسط Regan و Morrey به سه دسته تقسیم می‌گردد.

در دسته اول شکستگیها، ضایعه فقط لبه کوچکی از زائده

منقاری را دربر می‌گیرد. در دسته دوم شکستگیها وسعت

بیشتری از زائده منقاری تا حد ۵۰٪ آن دچار شکستگی میشود

*استادیار گروه ارتوپدی دانشگاه علوم پزشکی اراک

1-Coronoid Process

2-Ant band of Medical Collateral ligament

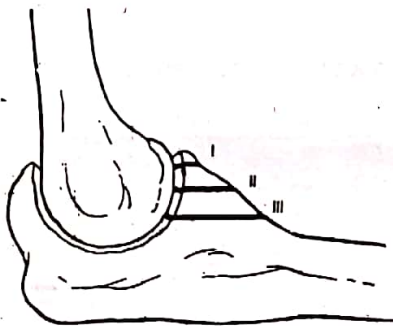
2-Distracton and External Fixation

معاینه بعدی (شش ماه بعد) آن نیز برطرف گردید و بیمار به فعالیت قبلی کاری خود ادامه داد، و در عین حال هیچگونه شکایتی از ناپایداری آرنج نیز ابراز نداشته و مفصل نیز در معاینه آرنج پایدار بود.

بحث و نتیجه گیری:

شکستگی زائده منقاری آرنج به همراه دررفتگی آرنج حالت نسبتاً نادری است. (۱۰) در مواردیکه قطعه جدا شده از زائده منقاری آرنج بزرگ بوده و ۲ یا چند تکه باشد (گروه سوم تقسیم بندی (Regan, Morrey) در اکثریت موارد علیرغم استفاده از تکنیکهای مختلف نتیجه رضایت بخش نیست. (۷،۳)

با استفاده از تکنیک صفحه Buttress می توان عمل ثابت سازی را با دقت و استحکام انجام داده و ثبات لازمه را جهت حرکت زودرس آرنج فراهم نمود ولی باید خاطرنشان نمود که این روش وقت گیر بوده و حفاظت از عصب زدنزیرین و شریان بازویی در تمام مراحل عمل صورت گرفته و از زیر لایه ضریع استخوان و کپسول مفصلی اقدام به ثابت سازی داخل گردد.



شکل ۱- تقسیم بندی Regan and Morrey



شکستگی تیپ سوم Regan and Morrey

1-Ulnar Nerv
3-Median nerv

2-Brachial Artery
4-One Third Tubular Plate

در مواردیکه قطعه شکسته شده بسیار کوچک باشد و ناپایداری در حرکات آرنج وجود نداشته باشد می توان از ثابت سازی داخلی آن صرف نظر نمود ولی مواردی از بروز ناپایداری متعاقب اینگونه شکستگی نیز گزارش شده است.

معرفی بیمار و روش کار:

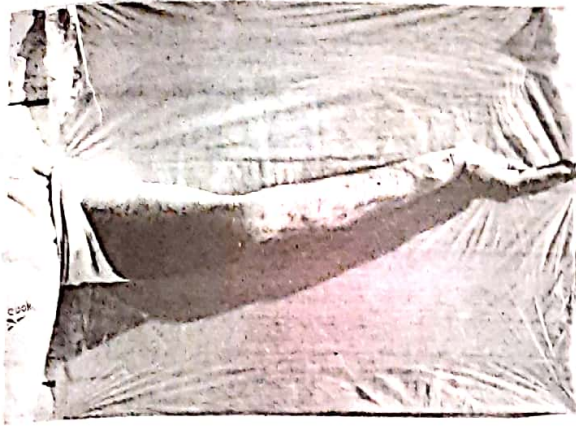
آقای م.م. ۳۰ ساله بدنبال حادثه سقوط در کارخانه دچار ضربه به آرنج چپ شده و به بخش سوانح بیمارستان ولیعصر (عج) اراک مراجعه نموده است.

در معاینه بعمل آمده مشاهده شد که آرنج تغییر فرم داده و حالت طبیعی نداشته و حرکت مفصل کاملاً محدود گردیده است، در معاینه حسی عصبی و جریان خون اندام مبتلا، طبیعی بود و در رادیوگرافی بعمل آمده شکستگی زائده منقاری آرنج بصورت دو تکه مجزا شامل تمام زائده منقاری و قسمتی از دیواره قدامی استخوان زند زیرین مشاهده شد که به همراه دررفتگی زند زیرین به سمت خلف و خارج بود. (شکل ۲)

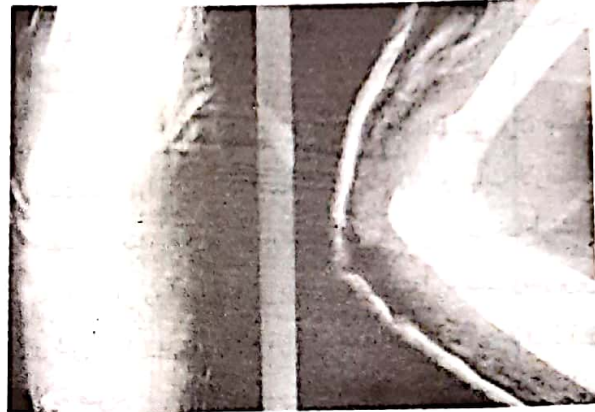
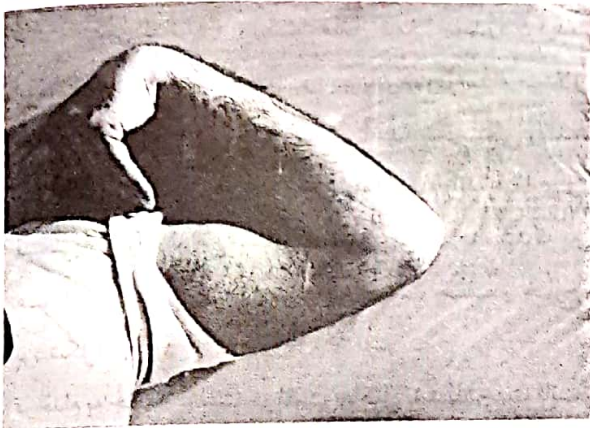
در اقدام به جاناندازی بسته موفقیت حاصل نشد لذا جهت ثابت سازی داخلی آن اقدام شد که بعلت دو تکه بودن شکستگی زائده منقاری و نیاز به جاناندازی دقیق و آناتومیک تصمیم به ثابت سازی داخل به روش مستقیم و با استفاده از صفحه Buttress گردیدیم.

مسیر عمل از سمت داخلی آرنج و تقریباً مشابه روش نمایان سازی عصب زدنزیرین^(۱) بود که پس از مشخص شدن عصب زدنزیرین و شاخه آن به عضلات جمع کننده در آرنج، قسمتی از عضلات مزبور از لقمه داخلی آرنج جدا گردید و از زیر عناصر تشریحی مهمی نظیر شریان بازویی^(۲) و دوشاخه شدن آن و عصب میانی ساعد^(۳) محل شکستگی نمایان شد و پس از فرم دادن به صفحه شبه لوله ای^(۴) و جاناندازی قطعات به حالت صفحه Buttress از صفحه مزبور استفاده گردید بطوریکه قسمت فوقانی صفحه بصورت نگهدارنده قطعات شکستگی درآمد و در ضمن چسبندگیهای نسج نرم در اطراف شکستگی حتی الامکان حفظ گردید و جدا نشد.


روز پس از عمل نیز حرکات آرنج شروع شد و پس از سه ماه انجام فیزیوتراپی حرکات بیمار به حد مطلوب رسیده و تنها مختصری در صاف کردن آرنج مشکل وجود داشت که در



رادیوگرافی بیمار پس از جاناندازی بسته که موفقیت در پی نداشت



رادیوگرافی بیمار پس از عمل جراحی و استفاده از صفحه Buttres



دامنه حرکتی بیمار سه ماه پس از عمل جراحی

REFERENCES:

1-An, K. N. and Morrey, and chao, E.Y.S, The effect of partial removal of proximal ulna of elbow constraint. clin. orthop, 209: 270-279, 1986

2-Cage, D.J.N, Abrams, R.A, callagan, J.J, and Botte, M.J. ,Soft tissue attachments of the ulnar coronoid process, clin, orthop. 320: 154-158, 1995

3-Regan, W; and Morrey, B.F., Fractures of the coronoid process of the ulna, J. Bone and Jiont surgery, 71-A: 1348-1354, Oct.1989

4-David Ring, Fracture- Dislocation of the elbow, J.Bone and Joint surgery, 80-A: 566-580, April 1998

5-Campbell operative orthopaedics, Ninth edition, 1998, volume 3, chapter 49, page 3233

6-Manuel of Internal Fixation techniques Recommended by the Ao - ASIF Group

7-Regan, -W and Morrey, B,F classification and treatment of coronoid process fractures orthopedics - 1992 Jul 15(7): 845-8

8-Bopp,F; Tielemann-FW; Holz-U Elbow dislocation with fracture of the coronoid process and comminuted fracture of the radius head unfallchirurg. 1991 jun; 94(6): 322-4. Liu-sH; Henry-M; Bowen-R

9-Complications of type 1 coronoid fractures in competitive athletes, J.Shoulder-Elbow surg. 1996 May-Jun; 5(3)223-7

Isolated fracture of the coronoid process of the ulna: a case report and review of the literature. J-Orthop-Trauma. 1990; 4(2): 193-6