

## اثر تجویز مورفین خوراکی بر تکوین پیاز بویایی در جنین رت

ساغر سعیدآبادی<sup>۱</sup>، دکتر مهرانگیز صدوقی<sup>۲</sup>، دکتر هدایت صحرایی<sup>۳\*</sup>، دکتر حسین بهادران<sup>۴</sup>، جواد فحانیک بابائی<sup>۱</sup>، سیروس جلیلی<sup>۵</sup>

۱- کارشناس ارشد جنین‌شناسی، گروه زیست‌شناسی، دانشکده علوم، دانشگاه آزاد اسلامی واحد تهران شمال

۲- دانشیار جنین‌شناسی، گروه زیست‌شناسی، دانشکده علوم، دانشگاه آزاد اسلامی واحد تهران شمال

۳- دانشیار فیزیولوژی اعصاب، گروه فیزیولوژی و بیوفیزیک و مرکز تحقیقات علوم اعصاب کاربردی، دانشکده پزشکی، دانشگاه علوم پزشکی بقیه‌الله (عج)، تهران

۴- استادیار علوم تشریح، گروه علوم تشریح و مرکز تحقیقات علوم رفتاری، دانشکده پزشکی، دانشگاه علوم پزشکی بقیه‌الله (عج)

۵- دانشجوی دوره دکتری علوم تشریح، گروه علوم تشریح، دانشکده پزشکی، دانشگاه علوم پزشکی کرمانشاه

تاریخ دریافت ۸۶/۵/۲، تاریخ پذیرش ۸۶/۱۰/۵

### چکیده

**مقدمه:** مصرف اوپیوئیدها در کشور ما گسترش زیادی دارد. با توجه به توان این مواد در عبور از جفت و تاثیرگذاری بر رشد و تکامل جنین، امکان بروز مشکلات در نسل دوم نیز در افراد استفاده‌کننده از این مواد زیاد است. این تحقیق به بررسی اثر مصرف مورفین توسط مادر بر تکوین جنینی پیاز بویایی در موش‌های بزرگ آزمایشگاهی نژاد ویستار پرداخته است.

**روش کار:** این مطالعه از نوع تجربی بود و به این منظور موش‌های بزرگ آزمایشگاهی ماده با محدوده وزنی ۲۵۰-۳۰۰ گرم مطالعه شدند. گروه آزمایشی پس از بارداری، مورفین را با دوز ۰/۰۵ میلی‌گرم بر میلی‌لیتر در آب آشامیدنی دریافت کردند. ۱۹ روز پس از بارداری، موش‌های آبستن با استفاده از کلروفرم بیهوش شده و جنین‌ها به همراه رحم طی عمل جراحی از بدن حیوان ماده خارج گردیده، وزن جنین‌ها با ترازوی دیجیتال با دقت ۰/۰۰۱ گرم و طول قدامی-خلفی آنها به عنوان معیاری از طول جنین با کولیس ورنیه با دقت ۰/۰۵ میلی‌متر اندازه‌گیری شد. سپس جنین‌ها مراحل پردازش بافتی را طی کرده و پس از برش‌گیری و رنگ‌آمیزی به روش هماتوکسیلین ائوزین (H&E) و نیترات نقره، از نظر رشد پیاز بویایی مورد بررسی میکروسکوپی قرار گرفتند. برای تعیین تفاوت بافت پیاز بویایی در گروه‌های شاهد و آزمایش از نرم افزار موتیک استفاده شد. اطلاعات با استفاده از آزمون تی مورد تجزیه و تحلیل قرار گرفت.

**نتایج:** کاهش وزن جنین‌هایی که مورفین دریافت کرده بودند نسبت به گروه کنترل، معنی‌دار بود. در حالی که کاهش طول جنین‌ها در گروه آزمایش نسبت به گروه کنترل معنی‌دار نبود. در هر دو گروه سه لایه سلولی مجزا در پیاز بویایی مشخص بود به طوری که در گروه آزمایشی، ضخامت لایه‌های میانی و خارجی افزایش و ضخامت لایه داخلی کاهش یافته بود. همچنین، فضای بین سلولی در لایه‌های میانی و خارجی زیاد شده بود که این ممکن است به معنای اثر مورفین در کاهش مهاجرت سلولی در این ناحیه باشد. در هر دو گروه سه نوع سلول کروی، هرمی و تیره قابل تشخیص بود. شمارش سلولی نیز نشان داد که تعداد سلول‌های کروی، هرمی و تیره در گروه آزمایشی کاهش یافته بود.

**نتیجه‌گیری:** از این مشاهدات نتیجه‌گیری می‌شود که مصرف مورفین در دوران بارداری، باعث بروز نقائصی در تکوین پیاز بویایی جنین می‌گردد که با کاهش تعداد سلول‌ها و نیز کاهش مهاجرت آنها مشخص می‌شود.

**واژگان کلیدی:** پیاز بویایی، مورفین، موش بزرگ آزمایشگاهی

\***نویسنده مسئول:** تهران، سهراب اراج، دانشگاه علوم پزشکی بقیه‌الله (عج)، گروه فیزیولوژی و بیوفیزیک، صندوق پستی:

۱۹۳۹۵-۶۵۵۸

Email: h.sahraei@bmsu.ac.ir

## مقدمه

در این تحقیق تجربی، از موش‌های بزرگ آزمایشگاهی ماده نژاد ویستار با میانگین وزنی ۲۵۰ تا ۳۰۰ گرم استفاده شد. موش‌ها در قفس‌های ۵ تایی و در درجه حرارت محیط ( $24 \pm 1$  درجه سانتی‌گراد) با دوره نوری طبیعی (۱۲ ساعت روشنایی و ۱۲ ساعت تاریکی) نگهداری شدند. در طول دوره آزمایش آب و غذای کافی در اختیار موش‌ها قرار می‌گرفت. در این مطالعه از داروی مورفین سولفات تهیه شده از شرکت تماد ایران استفاده شد. در این تحقیق، مورفین به جای تزریق، به روش خوراکی به حیوانات تجویز شد که در این حالت کمترین استرس را به جانور وارد می‌کند. لازم به توضیح است که استرس می‌تواند از عوامل مهم تأخیر رشد جنین باشد (۷). برای این منظور مقادیر معینی از مورفین در آب آشامیدنی حیوانات گروه آزمایش حل شده و در اختیار حیوان قرار می‌گرفت. به دلیل مزه تلخ مورفین و برای پیش‌گیری از امتناع موش‌ها از خوردن آب حاوی مورفین، از شکر (ساکاروز) به میزان ۰/۵ گرم در ۱۰۰ میلی‌لیتر آب آشامیدنی در ۲ روز اول استفاده گردید. در شروع آزمایش‌ها موش‌های ماده به دو گروه کنترل و آزمایش تقسیم شده و هر گروه شامل شش سر موش ( $n=6$ ) بود. این حیوانات در گروه‌های دو تایی با ۲ موش نر بالغ جفت شدند و پس از حصول اطمینان از بارداری (با مشاهده اسپرم در گسترش واژنی و نیز پلاگ واژنی)، صبح روز بعد از موش‌های نر جدا شده و در گروه‌های ۶ تایی نگهداری شدند (روز صفر بارداری-E1). آب آشامیدنی دو گروه از آب شرب شهر تهیه می‌شد اما گروه آزمایشی مقدار ۰/۰۵ میلی‌گرم مورفین در هر میلی‌لیتر آب را به صورت روزانه دریافت می‌کردند. میزان مورفین مصرفی برای ۱۰ میلی‌لیتر آب به ازای هر موش محاسبه گردید. پس از گذشت ۱۹ روز از زمان صفر بارداری (E19) (۹)، موش‌ها با کلروفورم بیهوش شده و جنین‌ها به همراه رحم از بدن موش‌های مادر خارج گردید و پس از

شستشو با محلول استریل نرمال سالین به محلول فیکساتیو (فرمالین ۱۰ درصد) برای مدت یک هفته انتقال یافت (براساس دستورالعمل کار با حیوانات آزمایشگاهی کمیته اخلاق پزشکی دانشگاه علوم پزشکی بقیه الله-عج). پس از آن رحم‌های حاوی جنین به محلول فیکساتیو بوئن به مدت ۲۴ ساعت منتقل گردید. پس از این مرحله، جنین‌ها از صفاق رحم جدا گردید و توسط ترازوی دیجیتالی سارتوریوس با دقت ۰/۰۰۱ گرم، توزین شد و بوسیله کولیس ورنیه (نوع CCCC) با دقت ۰/۰۵ میلی‌متر، طول قدامی-خلفی جنین‌ها اندازه‌گیری گردید. سپس جنین‌ها در دستگاه پردازش بافتی قرار گرفته و آماده قالب‌گیری گردیدند. برای قالب‌گیری، جنین‌ها در انتهای بلوک‌ها و داخل پارافین مذاب قرار گرفتند. سپس مراحل برش‌گیری از بلوک‌ها توسط میکروتوم (ساخت FITS آلمان) انجام شد و برش‌هایی به صورت سائیتال به ضخامت ۵ میکرومتر به صورت سریال تهیه گردید. این برش‌ها پس از عبور از دستگاه بن ماری روی لام‌ها قرار گرفته و آماده رنگ‌آمیزی به روش هماتوکسیلین-اوتوزین (H&E) یا نیترات نقره گردیدند. پس از رنگ‌آمیزی و آماده‌سازی، لام‌ها مورد بررسی میکروسکوپی قرار گرفتند (۹). برای بررسی میکروسکوپی از یک بساط تحقیقاتی مخصوص بررسی میکروسکوپی لام‌های آزمایشگاهی با نام تجاری MOTIC استفاده شد. این بساط شامل یک میکروسکپ متصل به رایانه و یک برنامه نرم‌افزاری برای بررسی طول و سطح برش‌ها و نیز در صورت نیاز عکس‌برداری از آنها می‌باشد. لام‌ها پس از آماده شدن با این میکروسکوپ مورد بررسی قرار گرفته و از نمونه‌های خوب، عکس‌برداری هم می‌شد. اطلاعات به دست آمده به صورت میانگین  $\pm$  انحراف استاندارد بیان شدند. اطلاعات با استفاده از آزمون تی مورد تجزیه و تحلیل قرار گرفتند.  $p < 0.05$  به عنوان مرز معنی‌دار بودن در نظر گرفته شد.

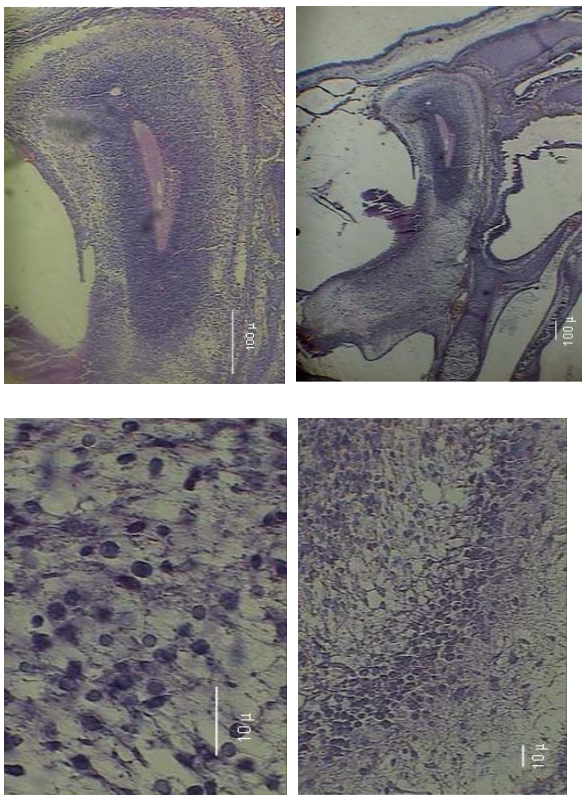
## نتایج

مشاهدات ماکروسکوپی: در این بررسی، طول قدامی - خلفی جنین‌ها به عنوان معیاری از طول آنها بر حسب میلی‌متر اندازه‌گیری شد. بررسی‌ها نشان داد که تجویز مورفین خوراکی به موش‌های باردار سبب کاهش طول قدامی - خلفی جنین‌ها می‌شود که از نظر آماری معنی‌دار نبود (میانگین گروه کنترل:  $2/55 \pm 0/1$  و میانگین گروه آزمایش:  $2/05 \pm 0/44$ ). وزن جنین‌ها نیز در گروه‌های کنترل و آزمایشی بر حسب میلی‌گرم اندازه‌گیری شد. در این اندازه‌گیری‌ها نیز مشخص شد که تجویز مورفین می‌تواند سبب کاهش وزن جنین‌ها شود (میانگین گروه کنترل:  $2/5 \pm 0/5$  و میانگین گروه آزمایش:  $0/5 \pm 0/001$ ،  $t=5/7$ ،  $p<0/0001$ ).

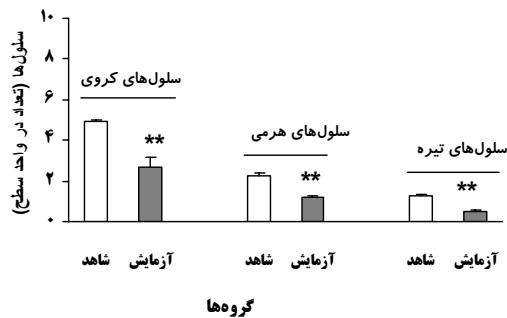مشاهدات میکروسکوپی: در بررسی لام‌های میکروسکوپی در گروه کنترل ساختار پیاز بویایی مشاهده گردید (شکل A-D۱). طی بررسی لام‌های گروه آزمایشی (شکل A-D۲) مشخص شد که پیاز بویایی ساختار طبیعی خود را ندارد و هنوز مراحل اولیه تکامل را می‌گذراند. هم‌چنین با بررسی لام‌ها با بزرگنمایی ۱۰۰۰، مشخص شد که سه نوع سلول کروی، تیره و هرمی در لایه‌های پیاز بویایی قابل شناسایی هستند اما نوع آنها به دلیل این که هنوز مراحل تکامل خود را طی نکرده‌اند، معلوم نیست. در رنگ‌آمیزی نیترا نقره نیز مشخص شد که در گروه کنترل سلول‌ها دارای استتاله‌های مشخص، و فضای بین سلولی و تراکم سلولی متناسب بود در حالیکه در گروه آزمایشی، سلول‌ها تغییر شکل داده، تعداد آنها کاهش یافته، انشعابات آنها نیز کم شده و فضای بین سلولی افزایش یافته بود (شکل A۳ و B).

مشاهدات مورفومتریک: ضخامت سه لایه اصلی در پیاز بویایی در گروه‌های آزمایشی و کنترل با نرم‌افزار موتیک اندازه‌گیری شد. این اندازه‌گیری نشان داد که پیاز بویایی در جنین‌های مربوط به مادران گروه آزمایش، دچار تغییراتی در ضخامت هر سه لایه شده‌اند. به این ترتیب که: ضخامت لایه

خارجی افزایش، لایه میانی افزایش و لایه داخلی کاهش یافته بود. این تغییرات در لایه میانی از نظر آماری هم معنی‌دار بود ( $t=2/7$ ،  $p<0/05$ ) در بررسی تعداد سلول‌ها نیز مشخص شد که هر سه نوع سلول موجود در پیاز بویایی در گروه آزمایشی نسبت به گروه شاهد کاهش معنی‌دار یافته‌اند (سلول‌های کروی با  $t=5/5$ ،  $p<0/001$ ، سلول‌های تیره با  $t=5/5$  و  $p<0/01$ ، و سلول‌های هرمی با  $t=5/5$  و  $p<0/001$ ) نمودار ۱).



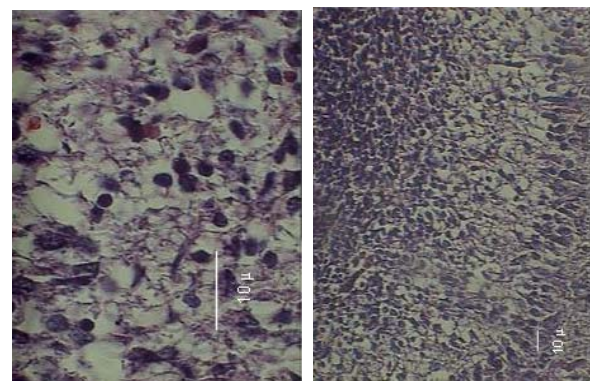
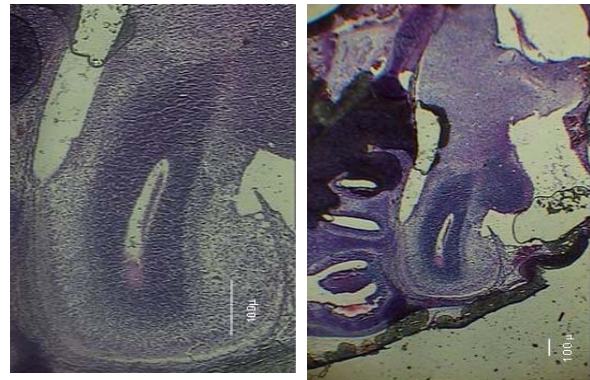
شکل ۱: تشکیل پیاز بویایی در جنین موش‌های گروه کنترل (H&E). در تصویر مشخص است که پیاز بویایی بطور کامل تشکیل شده است (بزرگنمایی از A به D به ترتیب: ۴۰، ۱۰۰، ۴۰۰ و ۱۰۰۰). در قسمت D۱ لایه میانی شکل A۱ نشان داده شده است.




نمودار ۱: دیاگرام اثر مورفین خوراکی بر تعداد سلول‌های موجود در لایه‌های مختلف پیاز بویایی.  $p < 0.001$  \*\*\*

### بحث

شاید به نظر سوال برانگیز باشد که چرا در این مطالعه ما اثر مصرف مورفین را بر تکامل پیاز بویایی مورد بررسی قرار دادیم. این سوال با توجه به این که در مطالعات قبلی به این ناحیه از مغز توجه نشده بود نیز پررنگ‌تر می‌شود. بایستی اظهار کرد که در تحقیقات قبلی این گروه اثر مورفین بر تکامل نواحی مختلف دستگاه عصبی از جمله لوله عصبی (۹)، نخاع (۱۱)، مخچه (۱۲)، قشر مخ (۱۳) و عقده‌های قاعده‌ای (۱۴) مورد بررسی قرار گرفته است. بنابراین، مطالعه حاضر در جهت تکمیل اطلاعات قبلی ما در زمینه شناخت اثر مورفین بر تکامل دستگاه عصبی در جنین طراحی گردید. در این مطالعه نشان داد که تجویز مورفین خوراکی به موش‌های ماده باردار می‌تواند باعث کاهش رشد پیاز بویایی در جنین‌ها شود. این کاهش رشد در تعداد سلول‌های موجود در این ناحیه کاملاً مشخص بود و به همین دلیل، در ضخامت لایه‌های پیاز بویایی نیز مؤثر واقع شد. وجود فضاهای خالی در لایه‌های پیاز بویایی در گروه آزمایشی نیز دلیل دیگری بر این مدعا است. هم‌چنین، تجویز مورفین باعث کاهش رشد عمومی جنین‌ها گردید به نحوی که هم طول و هم وزن جنین‌ها در گروه کنترل بیشتر از گروه آزمایش بود. عکس‌های میکروسکوپی از مقاطع مختلف بافت مغز جنین‌ها نیز نشان می‌دهد که پیاز بویایی در جنین موش‌هایی که مورفین دریافت کرده‌اند، دچار نقص شده است.



شکل ۲: تشکیل پیاز بویایی در جنین موش‌های گروه آزمایش (H&E). در تصویر مشخص است که پیاز بویایی بطور کامل تشکیل نشده است، تعداد سلول‌ها کاهش یافته و در عوض فضای بین سلول‌ها افزایش زیادی را از خود نشان می‌دهد (بزرگنمایی از A به D به ترتیب: ۴۰، ۱۰۰، ۴۰۰ و ۱۰۰۰). قسمت D لایه میانی شکل A۱ می‌باشد که برای وضوح بیشتر با بزرگنمایی ۱۰۰۰ بار نشان داده شده است.



شکل ۳: تصویر برش از ناحیه پیاز بویایی با رنگ آمیزی نیرات نقره. A: گروه کنترل، B: گروه آزمایش. کاهش تعداد سلول‌ها و انشعابات سلولی و نیز افزایش فضای بین سلولی در گروه آزمایش (B) کاملاً مشخص است (بزرگنمایی ۱۰۰۰×).

پرزهای جفتی مؤثر بوده و موجب تغییر در خون‌رسانی به جنین گردند.

در آزمایش حاضر، تجویز مورفین به کاهش رشد پیاز بویایی منجر شد که احتمالاً نمی‌توان این یافته را تنها به اثرات تراتوژنیک مورفین نسبت داد بلکه ممکن است این دارو از طریق مکانیسم یا مکانیسم‌های وابسته به گیرنده نیز اثر کرده باشد. لازم به ذکر است که وجود گیرنده‌های اوپیوئیدی بر روی سلول‌های جنینی (۱۳) مشخص شده است، اما از نحوه فعالیت آنها هنوز چیزی در دست نیست.

نتایج این مطالعه نشان داد که ضخامت لایه‌های خارجی و میانی پیاز بویایی افزایش یافته که این می‌تواند ناشی از تأخیر در مهاجرت سلول‌ها و باقی ماندن سلول‌ها در لایه‌های مذکور باشد. در عین حال کاهش تعداد سلول‌ها همراه افزایش ضخامت لایه می‌تواند ناشی از وجود فضاهای خالی بین سلولی باشد که در نتیجه مرگ فیزیولوژیک (اپوپتوزیس) و یا مرگ غیر فیزیولوژیک سلول‌های این ناحیه در اثر مصرف مورفین به وجود آمده باشد. البته این احتمال نیز وجود دارد که کاهش تعداد سلول‌ها به دلیل عدم تقسیم به موقع آنها رخ داده باشد (۱۴). در هر حال، آزمایش‌های بیشتر در این زمینه می‌تواند راه‌گشا باشد. در ضمن با توجه به این که تغذیه سلول‌ها توسط سلول‌های گلیا صورت می‌گیرد، با کاهش این سلول‌ها، مهاجرت سلول‌های عصبی نیز دچار اختلال می‌شود. این تفاوت نیز در ادامه تفاوت‌های قبلی قابل توجیه است و ممکن است به اثر مورفین بر گیرنده‌های موجود در سلول‌های جنینی و یا جفت مربوط باشد.

این که این مطالعه به تنهایی حاوی چه نکته بالینی است، و به چه ابهامی در زمینه مشکلات انسانی پس از مواجهه با اوپیوئیدها پاسخ می‌دهد، به دلیل کمبود اطلاعات انسانی در مورد اثر مصرف اوپیوئیدها در دوران بارداری بر عملکرد سیستم بویایی در جنین‌ها روشن نیست. بایستی در نظر داشت که مطالعات انسانی در این مورد (تأثیر مصرف اوپیوئیدها در

این نتایج اثر زیانبار مصرف مورفین را بر تکامل پیاز بویایی در موش‌ها نشان می‌دهد و با نتایج مطالعات تکوینی قبلی در مورد اثر مورفین در کاهش رشد لوله عصبی (۹) و عقده‌های قاعده‌ای (۱۴) در رت و نیز کاهش رشد مخچه در موش کوچک (۱۵) هم‌خوانی دارد. از سوی دیگر، در آزمایش‌های رفتاری نیز اثر مخرب مورفین بر تغییر رفتار در انسان (۶) و نیز حیوانات آزمایشگاهی (۵) مشخص گردیده است. البته باید یادآوری شود که چون در این آزمایش حیوانات پس از تولد مورد بررسی قرار نگرفتند، نمی‌توان در مورد اثر مورفین بر عملکرد دستگاه بویایی پس از تولد، اظهار نظر قاطع کرد.

آزمایشات زیادی نشان داده‌اند که مورفین می‌تواند از سد خونی-جفتی عبور کند و بر سلول‌های بدن جنین نیز اثر نماید (۱۰). از سوی دیگر، مشخص شده است که گیرنده‌های اوپیوئیدی در عروق خونی جفت وجود دارد و تحریک آنها می‌تواند به تنگ شدن عروق جفتی و کاهش خون‌رسانی و در نتیجه کاهش غذا رسانی به جنین و اختلال در سیستم دفعی جنین منجر شود (۱۱). این مکانیسم به عنوان یکی از اصلی‌ترین راهکارهای اثر مورفین بر کاهش وزن جنین مطرح شده است (۱۱).

تجویز مورفین در گونه‌های مختلف جانوران، اثرات نسبتاً مشابهی از خود نشان داده است که این اثرات شامل: کاهش وزن جنین، تأخیر در رشد قسمت‌های مختلف بدن جنین و افزایش سقط جنین بوده است (۱۲).

وجود گیرنده‌های اوپیوئیدی از نوع کاپا ( $\kappa$ )، سیگما ( $\sigma$ ) و مو ( $\mu$ ) بر روی سلول‌های پرزهای جفتی ثابت شده اما نقش این گیرنده‌ها در این بافت هنوز مشخص نشده است (۳، ۱۱). لازم به ذکر است که اثر این گیرنده‌ها از طریق آزادسازی استیل کولین و اثر بر کانال‌های کلسیمی پیش‌سیناپسی است (۱۱) و از سوی دیگر استیل کولین نیز نوروترنسمیتر مشترک پیش‌سیناپسی است (۱۱). این احتمال وجود دارد که مواد اوپیوئیدی با اثر بر این گیرنده‌ها بر انقباض

4. Schmidt MB, Norton S. Relationship of dose to morphine tolerance in the chick embryo. *J Pharmacol Exp Ther* 1983; 22: 376-82.
5. Ray JR, Dubin JW, Blechner JN. Fetal growth retardation following maternal morphine administration: nutritional or drug effect? *Biol Neonat* 1977; 32: 222-8.
6. Wilson GS, McCreay R, Kean J, Baxter JC. The development of pre-school children of heroin-addicted mothers: a controlled study. *Pediatrics* 1979; 63: 135-41.
7. Ellenbroek BA, van der Kam EL, van der Elst MCJ, Cools AR. Individual differences in drug dependence in rats: The role of genetic factors and life events. *Eur J Pharmacol* 2005; 526: 251-258.

8. Bayer SA. [<sup>3</sup>H]Thymidine-radiographic studies of neurogenesis in the rat olfactory bulb. *Exp Brain Res* 1983; 50: 329-40.
9. Nasiraei-Moghadam S, Sahraei H, Bahadoran H, Sadooghi M, Salimi SH, Kaka GR, Imani H, Mahdavi-Nasab H, Dashtnavard H. Effects of maternal oral morphine consumption on neural tube development in Wistar rats. *Develop Brain Res* 2005; 159: 12-17.
10. Zagon IS, McLaughlin PJ. Naltrexone's influence on Neurobehavioral development. *Pharmacol Biochem Behav* 1985; 22: 507-511.

۱۱. جعفری ف. بررسی اثر مورفین خوراکی بر تکامل نخاع در موش بزرگ آزمایشگاهی نژاد ویستار. پایان‌نامه جهت اخذ درجه کارشناسی ارشد، دانشگاه آزاد اسلامی واحد تهران شمال، سال ۱۳۸۴.

۱۲. نیکنام ع ن. اثر تراوتونیک مورفین خوراکی بر تکامل مخچه جنین‌های موش بزرگ آزمایشگاهی نژاد ویستار. پایان‌نامه جهت اخذ درجه کارشناسی ارشد، دانشگاه آزاد اسلامی واحد تهران شمال، سال ۱۳۸۴.

زمان بارداری بر سیستم بویایی نوزادان و کودکان) صورت نگرفته است اما با توجه به اهمیت سیستم بویایی در زندگی افراد، می‌توان پیش‌بینی کرد که در صورت عدم تکامل کافی و به موقع این سیستم، روند زندگی عادی افراد مختل شود.

### نتیجه‌گیری

نتایج این تحقیق نشان دهنده تأثیرپذیری تکامل پیاز بویایی از مورفین می‌باشد و با توجه به گزارشات زیادی که بیان‌کننده اثر مصرف داروهای مخدر در زمان بارداری بر رشد و تکامل جنین‌ها (۶، ۱۵) و هم‌چنین بروز رفتارهای ناهنجار در فرزندان به دنیا آمده (۵، ۷، ۱۰، ۱۵)، لزوم توجه به عدم مصرف هر داروی مخدر در دوران بارداری بیشتر می‌شود.

### تشکر و قدردانی

این کار با حمایت مالی مرکز تحقیقات علوم اعصاب کاربردی دانشگاه علوم پزشکی بقیه‌الله (عج) انجام شد. بدین وسیله از زحمات این عزیزان قدردانی می‌شود. هم‌چنین از زحمات و همکاری بی‌شائبه گروه علوم تشریح دانشگاه بقیه‌الله (عج) تشکر می‌گردد.

### منابع

1. Gilbert SF. The central nervous system and the epidermis. In: Gilbert SF, editor. *Developmental Biology*. Massachusetts: Sinauer Associates Inc; 2000. p. 379-410.
2. O'Brien CP. Drug addiction and drug abuse. In: Hardman JG, Limbird LE, editors. *Goodman & Gilman's Pharmacological Basis of Therapeutics*. New York: McGraw-Hill; 1996. p. 557-577.
3. Kopcky EA, Simone C, Knie B, Koren G. Transfer of morphine across the human placenta and its interaction with naloxone. *Life Science* 1999; 65: 2359-71.

۱۳. هاشمی م. بررسی اثر مورفین خوراکی بر تکامل قشر مخ در جنین های موش بزرگ آزمایشگاهی نژاد ویستار. پایان نامه جهت اخذ درجه کارشناسی ارشد، دانشگاه آزاد اسلامی واحد تهران شمال، سال ۱۳۸۳.

۱۴. سلیمانی م، صحرانی ه، صدوقی م، مالکی پ. مطالعه اثر تجویز خوراکی مورفین بر تکوین عقده های قاعده ای در جنین رت. فصلنامه ره آورد دانش (مجله علمی پژوهشی دانشگاه اراک)، تابستان ۱۳۸۵، سال نهم، شماره ۲، ص ۶۱-۵۳.

۱۵. صدرانی ه، کاکاغ، دشتنورد ح، بهادران ح، مفید م، مهدوی نسب ح، صحرانی ه، میرشفیعی غ، ایمانی ح. اثرات تجویز خوراکی مورفین بر تکامل مخچه جنین در موش سوری: یک مطالعه مورفومتریک. مجله پژوهشی حکیم، تابستان ۸۶، دوره دهم، شماره ۲، ص ۴۹-۴۳.

## Effects of oral Morphine on the development of olfactory bulb in rat embryo

Saeedabadi S<sup>1</sup>, Sadooghi M<sup>2</sup>, Sahraei H<sup>3\*</sup>, Bahadoran H<sup>4</sup>, Fahanik Babaiee J<sup>1</sup>, Jalili C<sup>5</sup>

### Abstract

**Introduction:** Previous studies have shown that Morphine administration could produce behavioral defects in human and also animals. In the present study, the effects of maternal Morphine consumption on olfactory bulb development in rats have been investigated.

**Materials and Methods:** Female Wistar rats (W: 250-300g) were crossed with male rats and the zero time of pregnancy was detected. Existence of vaginal plug and also sperm in vaginal smear were indicators of mating and pregnancy. Experimental group received 0.05 mg/ml of Morphine in drinking water daily. On embryonic day 19, pregnant animals were anesthetized by Chloroform and the embryos were taken out surgically. Weight of the embryos was determined by a digital balance and their length (Crown Rump, Frontal-Occipital, Bi parietal, Abdominal-Transfer and Anterior-Posterior diameters) were determined by a caliper. Then embryos were fixed in Formalin 10% and tissues were processed and sectioned and stained in Hematoxylin & Eosin and Bielschowsky staining method. These sections were investigated for olfactory bulb development by MOTIC software and light Microscope. Data was analyzed using t-test.

**Results:** The decrease in embryonic weight and their diameter for experiment group was significant. In microscopic study, the increase in thickness of mitral layer and the decrease in total number of Tufted, Mitral and Granular cells in experimental group were significant.

**Conclusion:** This study showed that oral Morphine consumption leads to olfactory bulb defects.

**Key words:** Olfactory bulb, Morphine, rat

\*Corresponding author; Email: h.sahraei@bmsu.ac.ir

1 - MSc of embryology, department of biology, faculty of science, Azad University, north branch of Tehran.

2 - Associate professor of embryology, department of biology, faculty of science, Azad University, north branch of Tehran.

3 - Associate professor of neurophysiology, department of physiology and biophysics, and Applied Neurosciences Research Center, faculty of medicine, Baqiyatallah (a.s.) University of medical sciences.

4 - Assistant professor of anatomy, department of anatomy, and Behavioral Sciences Research Center, faculty of medicine, Baqiyatallah (a.s.) University of medical sciences.

5 - Student of PhD of anatomy, department of anatomy, faculty of medicine, Kermanshah University of medical science.